INSTITUTO DE BIOCIÊNCIAS
UNIVERSIDADE ESTADUAL PAULISTA "JÚLIO DE MESQUITA FILHO"

CLAUDIA DANIELLI PEREIRA BERTOLACINI

Análise dos genes *GLI2* e *PTCH1* em indivíduos com anomalias craniofaciais de linha média, olho e face

Botucatu
2012

CLAUDIA DANIELLI PEREIRA BERTOLACINI

Análise dos genes *GLI2* e *PTCH1* em indivíduos com anomalias craniofaciais de linha média, olho e face

Tese apresentada ao Instituto de Biociências da Universidade Estadual Paulista "Julio de Mesquita Filho", Campus Botucatu, para a obtenção do título de DOUTOR em Ciências Biológicas

Área de concentração: Genética

Orientadora: Profa. Dra. Lucilene Arilho Ribeiro-Bicudo

Botucatu

2012

FICHA CATALOGRÁFICA ELABORADA PELA SEÇÃO DE AQUIS. E TRAT. DA INFORMAÇÃO
DIVISÃO TÉCNICA DE BIBLIOTECA E DOCUMENTAÇÃO - CAMPUS DE BOTUCATU - UNESP
BIBLIOTECÁRIA RESPONSÁVEL: ***ROSEMEIRE APARECIDA VICENTE***

Bertolacini, Claudia Danielli Pereira.
Análise dos genes *GLI2* e *PTCH1* em indivíduos com anomalias craniofaciais de linha média, olho e face / Claudia Danielli Pereira Bertolacini. – Botucatu : [s.n.], 2012

Tese (doutorado) - Universidade Estadual Paulista, Instituto de Biociências de Botucatu
Orientador: Lucilene Arilho Ribeiro-Bicudo
Capes: 20205007

1. Crânio – Anomalias e deformidades. 2. Face – Anomalias.

Palavras-chave: Anomalias craniofaciais; *GLI2;* Holoprosencefalia; *PTCH1;* Sequenciamento; Variações.

DEDICATÓRIA

Dedico esse trabalho

A Deus,

Minha fé me permitiu “nascer sempre com as manhãs, deixar a luz do sol brilhar no céu do meu olhar, ter fé na vida, ter fé no homem, ter fé no que virá pois eu posso tudo, eu posso mais e posso fazer o que será” (Gonzaguinha).

Aos meus pais José Angelo e Marlene,

Pelo amor incondicional que sempre me deste, pelo exemplo de determinação mostrando que independente da situação nunca devesse desistir dos meus sonhos. Grandes exemplos e incentivadores das minhas realizações profissionais.

Ao meu namorado Matheus,

Por todos esses anos de companheirismo, carinho e dedicação. Pela compreensão e paciência nos meus momentos de maior dificuldade e pela ajuda na confecção desse trabalho.

À minha irmã Aliandra,

Pelo companheirismo, amizade e carinho.

A vocês, meus amores, dedico esse trabalho!

AGRADECIMENTOS

Agradeço a minha orientadora **Profa. Dra. Lucilene Arilho Ribeiro-Bicudo** por me proporcionar a realização desse trabalho no exterior e pela oportunidade de concluir o meu curso de Doutorado.

Ao **Dr. Antonio Richieri-Costa**, eterno mestre, pela realização da clínica dos pacientes citados nos artigos publicados e pela grande ajuda na confecção desse trabalho.

Ao **Dr. Jeffery Murray** por proporcionar a execução desse trabalho no seu maravilhoso laboratório e pela oportunidade de trabalhar com a sua maravilhosa equipe.

A **Dra. Aline Petrin** pela grande ajuda na realização da parte prática desse projeto e pelos ensinamentos que se estendem desde o meu Mestrado.

A **Dra. Roseli Maria Zeich-Ceide** pelos ensinamentos e por sempre compartilhar seus conhecimentos e enriquecer cada vez mais minha vida profissional.

A **Dra. Melissa Z. Antonelli**, amiga querida, pela amizade e pelas dicas profissionais que me auxiliaram muito durante a realização do meu **Doutorado**.

Aos pais do meu namorado **Neide** e **Job**, por me acolherem no seio familiar e por sempre me incentivarem nos momentos de dificuldade.

Aos amigos do laboratório de Biologia Molecular do HRAC **Renata Ramalho**, **Letícia**, **Chiara**, **Wladimir** e **Bianca** pelas longas conversas e pela troca de experiência profissional e pessoal.

Aos amigos de Doutorado **Rodrigo** e **Bruno** pela troca de experiência profissional e por sempre me oferecer apoio e palavra de incentivo.

Aos amigos do setor da Citogenética **Rubão**, **Tânia**, **Cris**, **Rosana** e **Cibele** que me acolheram durante essa jornada e me ajudaram a seguir o meu caminho. Agradeço pelas palavras de carinho e pelo auxilio constante.

A toda a minha maravilhosa família por sempre estarem presentes nos bons a maus momentos.

Ao **Prof. Dr. Edmilson R. Gonçalves** e **Profa. Christiane Tarsitano** pelos ensinamentos em docência e por me acolherem como estagiária na sua instituição PUCCamp.

Ao Instituto de Biociências de Botucatu, ao seu corpo docente, coordenação e seus funcionários.

Ao **Programa de Pós Graduação em Ciências Biológicas**, Área de Concentração: **Genética.**

Aos funcionários da sessão de Pós-Graduação pela ajuda e orientação na parte burocrática.

CAPES – Coordenação de Aperfeiçoamento de Pessoal de Nível Superior, pelo apoio financeiro durante o meu curso de Doutorado.

A todos vocês, muito obrigada!

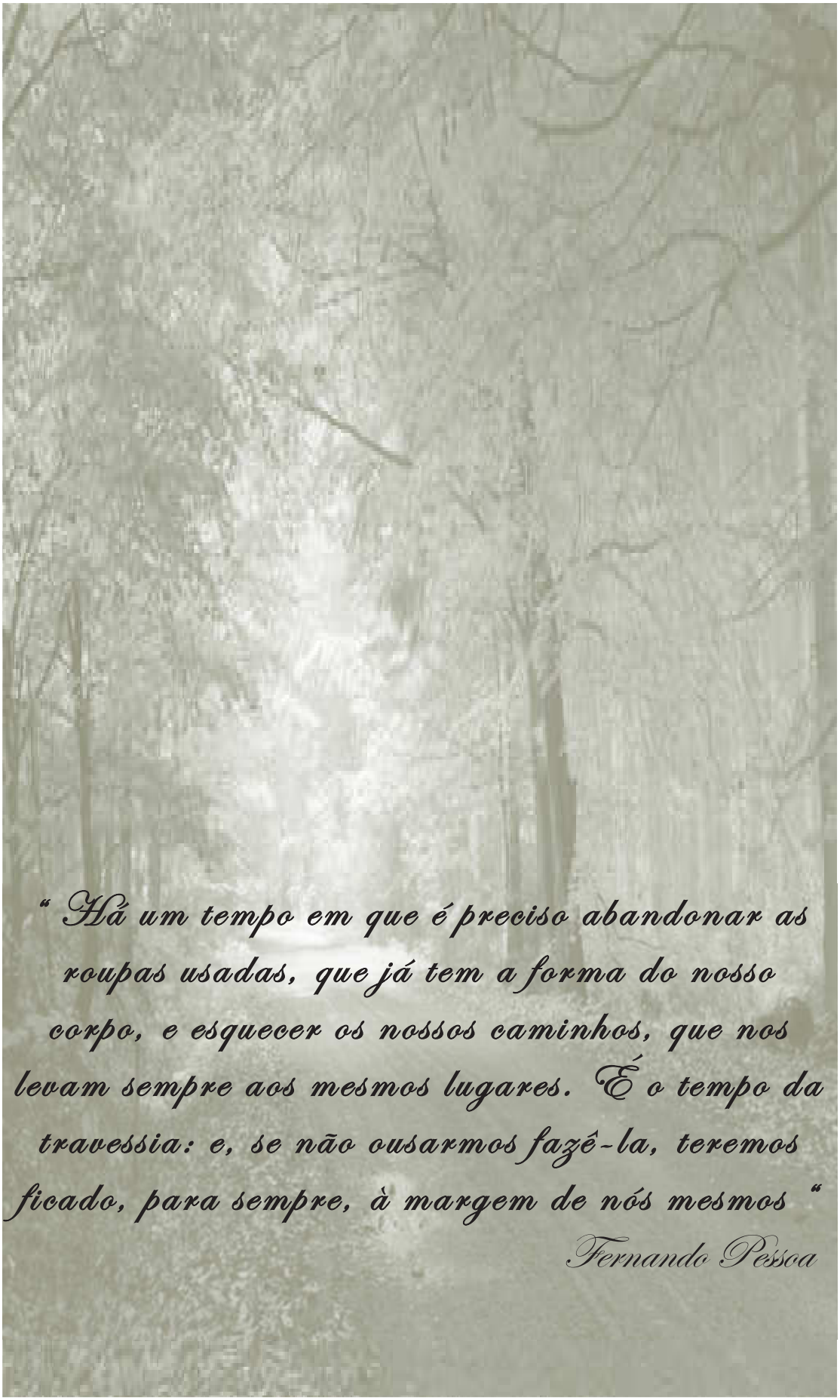

" Há um tempo em que é preciso abandonar as roupas usadas, que já tem a forma do nosso corpo, e esquecer os nossos caminhos, que nos levam sempre aos mesmos lugares. É o tempo da travessia: e, se não ousarmos fazê-la, teremos ficado, para sempre, à margem de nós mesmos "

Fernando Pessoa

RESUMO

Classificada como a quarta anomalia congênita mais frequente em recém-nascidos, as anomalias craniofaciais constituem um grupo diverso e complexo, determinando, na maioria das vezes aos seus portadores, um prognóstico reservado. Dentre as alterações craniofaciais destacam-se aquelas que ocorrem em função de alterações no desenvolvimento da linha média craniofacial. Alguns estudos genéticos mostram o envolvimento de vários genes durante os diferentes processos de desenvolvimento craniofacial. O gene Sonic Hedgehog (*SHH*) é expresso durante o desenvolvimento normal dos tecidos da linha média facial. Alguns estudos relatam a atividade da via sinalizadora do gene *SHH* na formação craniofacial, especialmente sua influência sobre os defeitos de linha média. Os genes mais conhecidos relacionados à rede sinalizadora do *SHH* compreendem, além do *SHH*, os genes *ZIC2, TGIF,* ***PTCH1****,* ***GLI2****, FAST1, TDGIF, SUFU* e o *DHCRT.* O objetivo desse trabalho foi realizar a análise de mutações nos genes *GLI2* e *PTCH1*, através do sequenciamento direto, em 110 indivíduos com anomalias craniofaciais de linha média, olho e face, previamente analisados para os genes *SHH, TGIF* e *SIX3*. Os resultados obtidos pelo sequenciamento do gene *GLI2* mostraram a presença de quatorze variações em regiões codificadoras, em 14 indivíduos brasileiros sem parentesco: 1 deleção, 1 inserção, 9 variantes não sinônimas e 3 variantes sinônimas. Nenhuma dessas variações foram encontradas nos 96 controles brasileiros normais. Seis dos quatorze indivíduos apresentavam manifestações fenotípicas que variavam de fissura de lábio/palato isolada com polidactilia, anomalia de arco branquial a Holoprosencefalia (HPE) semi-lobar. Novas variantes foram encontradas nesse gene em pacientes com comprometimento na junção temporomandibular (ATM), um novo achado clinico observado com mutação em *GLI2*.

A análise do gene *PTCH1* mostrou a presença de sete novas variações em 14 indivíduos brasileiros não aparentados: 4 em regiões intragênicas e 3 em regiões de splicing. Nenhuma dessas variações foram encontradas nos 96 controles brasileiros. Uma duplicação de 18pb no intron 1 foi identificada em 7 indivíduos com HPE. Para verificarmos se esta poderia ser possivelmente patogênica estabelecemos uma colaboração com o Departamento de Genética da Universidade de Renné, na França, a qual sequenciou a mesma região em 82 pacientes com HPE e 46 controles franceses. Uma duplicação também de 18pb sobreposta à região por nós identificada (c.202-58_202-49dup**AAGCGGGCGTGGGCGCGC**) foi encontrada em 5 pacientes afetados e em 11 controles normais. Esse resultado mostra que essa variação pode ser considerada um polimorfismo raro ao invés de uma mutação patogênica, mesmo não sendo encontrada no controle brasileiro. A deleção de 3pb encontrada também em região de splicing pode ou não gerar uma proteína anômala e com isso prejudicar o funcionamento da rede sinalizadora do *SHH.* Variações genéticas que prejudiquem a maquinaria de splicing podem contribuir para a predisposição de diferentes doenças humanas e para a severidade do fenótipo.

Palavras-chave: anomalias caniofaciais; defeitos de linha média; *Gli2; PTCH1;* variações

ABSTRACT

Classified as the fourth most frequent congenital anomaly in newborns, the craniofacial anomalies occupy a wide and complex group, setting in the most of its carriers, a reserved prognosis. Some genetics studies show the involvement of several genes during different processes of craniofacial development. The Sonic Hedgehog gene (*SHH*) is expressed during the normal development of the midline facial tissues. Some of the studies reveals the activity of the signaling pathway of the *SHH* in the craniofacial formation, specially on its influence on the defects in the midline. The most known genes related to the SHH signaling pathway include, *ZIC2, TGIF,* ***PTCH1****,* ***GLI2****, FAST1, TDGIF, SUFU* and *DHCRT*, besides *SHH.* The main purpose of this work was to analyze the mutations in the *GLI2* and *PTCH1* genes, through direct sequencing, in 110 individuals with midline craniofacial anomalies, previously screened for *SHH, TGIF* and *SIX3* genes. The results obtained by direct sequencing of *GLI2* gene show the presence of 14 variations in coding region, in 14 unrelated Brazilian individuals: 1 deletion, 1 insertion, 9 no synonymous variants and 3 synonymous variant. None of these variations were found in the 96 Brazilian control individuals. Six of the fourteen individuals had phenotypic manifestations that varied from isolated lip/palate cleft with polydactyly, branchial arch anomalies to semi-lobar Holoprosencephaly (HPE). New variants were found in this gene in patients with temporomandibular joint commitment, a new clinical finding noted in *GLI2* mutation.

The analysis of PTCH1 gene shows the presence of seven new variants in 14 unrelated Brazilian individuals: 4 in intragenic regions and 3 in splicing regions. None of these variations were found in the 96 Brazilian control group. The duplication of 18pb, found on intron 1 in 7 individuals with HPE, took attention and, to be sure if that could be pathogenic, the sequencing of the same region in 82 patients with HPE and 46 french control group was carried out in collaboration of the University of Renné, in France. A overlapped 18bp duplication (c.202-58_202-49dup**AAGCGGGCGTGGGCGCGC**) was found in 5 affected patients and in 11 in the group control. This result shows that this variation can be considered a rare polymorphism instead of a deleterious mutation, even not being found in Brazilian control. The deletion of 3pb also found in splicing may create an anomalous protein and so could harm the *SHH* pathway signaling operation. Genetic variations which damage the splicing machinery can contribute to predisposition of different human illnesses and to the phenotype severity.

Key word: craniofacial anomalies; midline defect; *Gli2; PTCH1;* variation

LISTA DE FIGURAS

Figura 1 - O esquema indica níveis da proteina Hedgehog em cortes de tecido embrionário. **(A)** "Estado Normal" possui uma atividade moderada de Hedgehog na linda média (azul claro). Vários graus de expansão da linha média, incluindo hipertelorismmo, duplicação facial e Diprosopus possuem atividade excessiva de Hedgehog (Azul escuro). Vários graus de colapso da linha média incluem ciclopia e hipotelorismo que são causados por níveis insuficientes de Hedgehog (branco). **(B)** Fenótipo facial. **(C)** distúrbios craniofaciais previamente identificados que tem sido atribuído a uma perda ou ganho de atividade Hedgehog (Brugman et al., 2010)..... **18**

Figura 2 - Via sinalizadora de *SHH*..... **19**

Figura 3 - Modelo da proteína *Ptch*1 N (porção N-terminal), C (porção carboxi-terminal). Posição de 4 aminoácidos mutados encontrados por Ming et al. (2002) em pacientes com HPE. 1: A393T; 2: T728M, 2: S827G; 4: T1052M..... **24**

Figura 4 - DNA binding (fatores dedo de zinco correspondem aos aminoácidos 437 a 594) (Roessler et al., 2005)..... **27**

ARTIGO CIENTÍFICO 1

Figure 1 - (a-d) Facial aspects of patients 1-4. Note the wide phenotypical variability ranging from cleft lip/palate with minor facial anomalies (patients 1 and 2), holoprosencephaly-like (HPE-L) phenotype (patient 3), and HPE facies (patient 4)…….. **35**

Figure 2 - (a-f) Facial aspects of patients 5 and 6. Note the branchial arch involvement manifested by asymmetric face, unilateral mandibular hypoplasia, and preauricular skin tags……. **36**

ARTIGO CIENTÍFICO 2

Figure 1 - Clinical aspects of the patients with *PTCH1* variations…….. **51**

Figure 2 - *PTCH1* variations detected in the HPE patients…….. **52**

LISTA DE TABELAS

Tabela 1 - Classificação anatômica dos diferentes tipos de HPE e suas severidades..... **20**

Tabela 2 - Mutações no gene *PTCH1* descritas até 2021 em indivíduos portadores de HPE (ou com fenótipos relacionados a essa malformação) e em pacientes com alterações das estruturas orbitárias associadas à anoftalmia e/ou microftalmia..... **25**

Tabela 3 - Dezoito mutações no gene *GLI2* foram descritas até abril/2012 em pacientes com anomalias craniofaciais. Nove em indivíduos portadores de HPE ou com fenótipos relacionados a essa malformação. Duas das mutações foram encontradas em pacientes com alterações das estruturas orbitárias associadas à anoftalmia e/ou microftalmia. Três mutações foram encontradas em indivíduos com polidactilia..... **28**

ARTIGO CIENTÍFICO 1

Table 1 - Sequencing results of the *GLI2* gene…… **34**

ARTIGO CIENTÍFICO 2

Table 1 - Molecular findings in *PTCH1* gene in patients within the HPE spectrum……. **50**

SUMÁRIO

1 INTRODUÇÃO E REVISÃO DE LITERATURA **12**
1.1 DESENVOLVIMENTO CRANIOFACIAL **13**
1.2 ALTERAÇÕES DA LINHA MÉDIA CRANIOFACIAL **15**
1.2.1 O Gene *SHH* e o desenvolvimento da Linha Média Craniofacial **16**
1.2.2 Holoprosencefalia **19**
1.3 ESPECTRO OCULOAURICULOVERTEBRAL (EOAV) **22**
1.4 GENE *PTCH1* **23**
1.5 GENE *GLI2* **25**
2 OBJETIVOS **29**
3 ARTIGOS CIENTÍFICOS **31**
3.1 CLINICAL FINDINGS IN PATIENTS WITH GLI2 MUTATIONS – PHENOTYPIC VARIABILITY **32**
Introduction **33**
Materials and methods **34**
Results **34**
Discussion **37**
Acknowledgements **37**
References **37**
3.2 FINDINGS IN THE *PTCH1* GENE AND PHENOTYPIC VARIABILITY IN PATIENTS WITHIN HOLOPROSENCEPHALY SPECTRUM **39**
Abstract **40**
Introduction **40**
Subjects and Methods **42**
Subjects **42**
***PTCH1* analysis** **42**
Results **43**
Discussion **44**
Conflict of interest **46**
References **46**
REFERÊNCIAS **53**
ANEXOS **66**

1 INTRODUÇÃO E REVISÃO DE LITERATURA

1 INTRODUÇÃO E REVISÃO DE LITERATURA

1.1 DESENVOLVIMENTO CRANIOFACIAL

As anomalias congênitas, presentes em cerca de 2 a 3% dos recém-nascidos, constituem uma importante causa da mortalidade infantil e morbidade na infância. Aproximadamente três quartos das crianças com defeitos congênitos apresentam anomalias que afetam estruturas craniofaciais, as quais podem ocorrer de forma isolada ou como componente de diversas síndromes, dentre elas anomalias de múltiplos sistemas. Defeitos craniofaciais resultam em deficiências ao longo da vida, podendo representar grandes desafios para as famílias e para a sociedade e, ainda, terem sérios efeitos na expectativa de vida do indivíduo afetado. A cirurgia tem sido a intervenção primária para essas desordens, mas o desafio crescente para os profissionais que cuidam dessas crianças é desenvolver novos métodos de tratamento e de prevenção para as desordens que envolvem a estrutura craniofacial (Shanske, 2010).

O desenvolvimento craniofacial normal dos vertebrados é um evento complexo e dinâmico, envolvendo múltiplos estágios, iniciando com a formação da crista neural, necessária ao desenvolvimento do sistema nervoso central. O sistema nervoso central (SNC), fundamental para o desenvolvimento do complexo craniofacial, surge da placa neural, uma camada homogênea de células epiteliais que constituem a superfície dorsal no estágio de gástrula. À medida que a placa neural se dobra para formar o tubo neural, o final anterior alargado se segmenta em três vesículas. Essas vesículas são os primórdios do desenvolvimento do cérebro anterior (prosencéfalo), cérebro médio (mesencéfalo) e cérebro posterior (rombencéfalo). A expansão do cérebro anterior dá origem ao processo frontonasal e as células da crista neural, derivadas do cérebro médio e do cérebro posterior (que, nesse momento, encontra-se segmentado em oito pares de rombômeros), migram para a região dos arcos faríngeos, dando origem à maioria do mesênquima dos arcos faríngeos, os quais estão intimamente relacionados ao desenvolvimento das regiões média e baixa do complexo craniofacial (Chai et al., 2000; Wilkie e Morris-kay, 2001; Mao e Nah, 2004). Dessa forma, o ponto central do

desenvolvimento craniofacial é a segmentação do SNC que, em conjunto com a migração das células da crista neural, dão origem à grande parte da cabeça e do pescoço e de seus compartimentos associados e individualizados. Atividades indutivas e sinalizadoras coordenam o crescimento do primórdio facial a partir de brotos mesenquimais indiferenciados até um intrincado mosaico de estruturas ósseas e cartilaginosas que, em conjunto com músculos e outros tecidos, constituirão o arcabouço definitivo da face (Francis-West et al., 1998; Wilkie e Morris-kay, 2001; Alappat et al., 2003; Passos-Bueno, 2009).

As interações complexas entre múltiplos tecidos embrionários incluindo crista neural, mesoderma pré-cordal e ectoderma, requerem regulação precisa de migração, crescimento, modelamento e diferenciação dos tecidos craniofaciais (Francis-West et al., 1998; Wilkie e Morris-Kay et al., 2001; Jiang et al., 2006; Nie et al., 2006). O meio pelo qual as moléculas controlam as interações ecto-mesenquimais, que mediam a morfogênese e crescimento craniofacial, ainda não é totalmente conhecido e, seguramente, existem centenas de possíveis moléculas sinalizadoras, com seus devidos genes candidatos, envolvidas nesta tarefa.

Disrupção na regulação do processo de desenvolvimento craniofacial, causada por fatores genéticos e/ou ambientais, pode resultar em diferentes tipos de anomalias craniofaciais, as quais incluem, principalmente, alterações estruturais de SNC, defeitos de fechamento dos ossos do crânio, defeitos de linha média craniofacial com hipotelorismo ocular (holoprosencefalia), defeitos de linha média craniofacial com hipertelorismo ocular (alterações do processo frontonasal), fissuras orofaciais típicas e atípicas e alterações de primeiro e segundo arcos faríngeos (Gorlin et al., 2001; Wilkie e Morris-kay, 2001) Ao longo dos anos, os resultados de estudos morfológicos de embriões, de estudos em modelos animais (mutantes naturais ou modificados pela ação de teratógenos e de genes) e de estudos clínicos, citogenéticos e moleculares das anomalias craniofaciais humanas permitiram compreender alguns eventos do complexo desenvolvimento craniofacial e identificar genes que o regulam, incluindo aqueles que codificam fatores de transcrição, fatores de crescimento, receptores de fatores de crescimento e moléculas sinalizadoras (Francis-West et al., 1998; Cobourne, 2000; Wilkie e Morris-Kay, 2001; Jiang et al., 2006; Nie et al., 2006; Ciurea e Toader, 2009; Passos-Bueno, 2009).

Camundongos nocautes (mutantes homozigotos), com perda de função de genes que se expressam na cabeça e na face, mostram várias anomalias craniofaciais, como por exemplo: defeitos de linha média em camundongos nulos para shh (sonic hedgehog) e Otx2 (orthodenticle homologue 2), defeitos de tubo neural em camundongos nulos para Pax3 (paired box gene 3), twist e Gli3 (gli-Kruppel family member 3), entre outros (Wilkie and Morris-Kay, 2001). Alterações nos genes homólogos humanos desses genes foram relacionadas a diferentes anomalias craniofaciais: mutações no *SHH* em defeito de linha média craniofacial com hipotelorismo (holoprosencefalia); microftalmia isolada e fissura orofacial (OMIM 600725); OTX2 em microftalmia sindrômica (OMIM 610125); PAX3 na síndrome de Waardenburg tipo 1 (OMIM 193500); TWIST1 na síndrome de Saethre-Chotzen (OMIM 101400); e GLI3 nas síndromes cefalopolissindactilia de Greig (OMIM 175700) e Pallister-Hall (OMIM 146510).

1.2 ALTERAÇÕES DA LINHA MÉDIA CRANIOFACIAL

Dentre as alterações craniofaciais, merece especial destaque aquelas que ocorrem em função de alterações no desenvolvimento da linha média craniofacial. A linha média representa um campo primário de desenvolvimento, com propriedades morfogenéticas que, além de determinar o plano de clivagem de gêmeos monozigóticos, determina a posição das vísceras (Opitz e Gibert, 1982; Opitz, 1993). Os defeitos de linha média, em sua maioria, defeitos de diferenciação incompleta, incluem anomalias do SNC, fissuras faciais medianas, fissuras de lábio/palato/mandíbula/laringe, defeitos cardíacos, hipospadia, ânus imperfurado, entre outros. Os mais frequentes são: anomalias de SNC, principalmente holoprosencefalia e suas variantes, agenesia de corpo caloso, outros defeitos de interconexão rostral, anomalia de Dandy-Waker, anomalias cerebelares e defeitos de fechamento do tubo neural (revisado por Guion-Almeida, 2000).

As alterações da linha média craniofacial podem levar a diferentes fenótipos faciais. A diminuição da linha média craniofacial pode resultar em hipotelorismo ocular de grau variado, agenesia/hipoplasia do osso nasal comuns na sequência de holoprosencefalia. Por outro lado, a expansão da linha média e, consequentemente,

do processo frontonasal, pode resultar em hipertelorismo ocular, alargamento da base nasal e fissura orofacial (geralmente mediana) comuns na displasia frontonasal (Brugmann et al., 2010). Os defeitos de linha média craniofacial, assim como outras anomalias craniofaciais, podem ocorrer de forma isolada ou como parte do espectro clínico de diferentes síndromes (Guion-Almeida et al.,1996, 2000; Guion-Almeida e Lopes, 1997, 2003; Guion-Almeida e Richieri-Costa, 1999, 2001, 2003, 2006; Richieri-Costa e Guion-Almeida, 2004; Richieri-Costa e Ribeiro, 2005; Dubourg, 2007) que, em sua grande maioria, tem etiologia desconhecida. Em algumas situações, como na holoprosencefalia não sindrômica e em algumas formas de displasia frontonasal síndrômica, genes causadores puderam ser identificados.

1.2.1 O gene *SHH* e o desenvolvimento da Linha Média Craniofacial

O espectro dos defeitos de linha média craniofacial inclui malformações com redução ou com aumento do espaço interorbitário. É possível visualizar uma escala linear e gradual de malformações abrangendo fenótipo extremos, iniciando de um lado com o hipotelorismo grave, evoluindo até o hipertelorismo acentuado com bipartição facial (Diprosopus), e entre esses dois extremos, os casos de hipo e hipertelorismo menos graves, tendo como ponto de referência mediano a face normal (Figura 1).

No início da embriogênese dos vertebrados, o gene Sonic Hedgehog - *SHH* (*Shh*; OMIN* 600725) é expresso durante o desenvolvimento normal dos tecidos da linha média facial. Alguns estudos relataram a atividade da via sinalizadora do gene Sonic Hedgehog (*SHH*) na formação craniofacial, especialmente sua influência sobre os defeitos de linha média. A sinalização do gene *SHH* é conhecida por estar envolvida em numerosos eventos chaves de desenvolvimento durante a embriogênese, incluindo a estabilização do eixo direito-esquerdo, o padrão dorsoventral do tubo neural, o desenvolvimento craniofacial, o desenvolvimento do cérebro, da pituitária, dos membros e da ectoderme, entre outros. Esse respectivo gene se expressa como uma proteína sinalizadora na notocorda e células da placa neural tendo como função primordial a regulação dos centros organizadores do prosencéfalo e rombencéfalo (Roessler e Muenke, 2003). Em 1999, Hu e Helms

realizaram um estudo com embriões de galinha para verificar a participação do *SHH* na formação craniofacial e observaram que a perda de atividade do mesmo inibe o crescimento de estruturas da face do embrião de galinha, resultando em defeitos análogos ao hipotelorismo e à fissura labiopalatina, característica das formas leves de holoprosencefalia (HPE). Em contrapartida, o excesso de atividade do *SHH* leva a uma ampliação médio-lateral do processo fontonasal e o alargamento entre os olhos, condição essa conhecida como hipertelorismo. Em casos mais graves, esse alargamento é acompanhado por duplicação facial.

Um estudo recente (Brugman et al., 2010) corroborou essa teoria, mostrando que níveis alterados de expressão da proteína Hedgehog durante o desenvolvimento da linha média facial leva a proliferação celular descontrolada. Os dados obtidos nesse estudo sugerem que mutações que resultem no excesso de sinalização de Hedgehog levam diretamente a um aumento na proliferação das células da crista neural, podendo manifestar hipertelorismo. Do contrário, a diminuição dessa sinalização levaria a uma queda significativa na proliferação dessas células resultando em hipotelorismo e casos extremos, como ciclopia. Os autores propuseram a hipótese de que tanto o estreitamento da linha média facial quanto a excessiva expansão da mesma são relacionadas à disrupções da via sinalizadora do *SHH*.

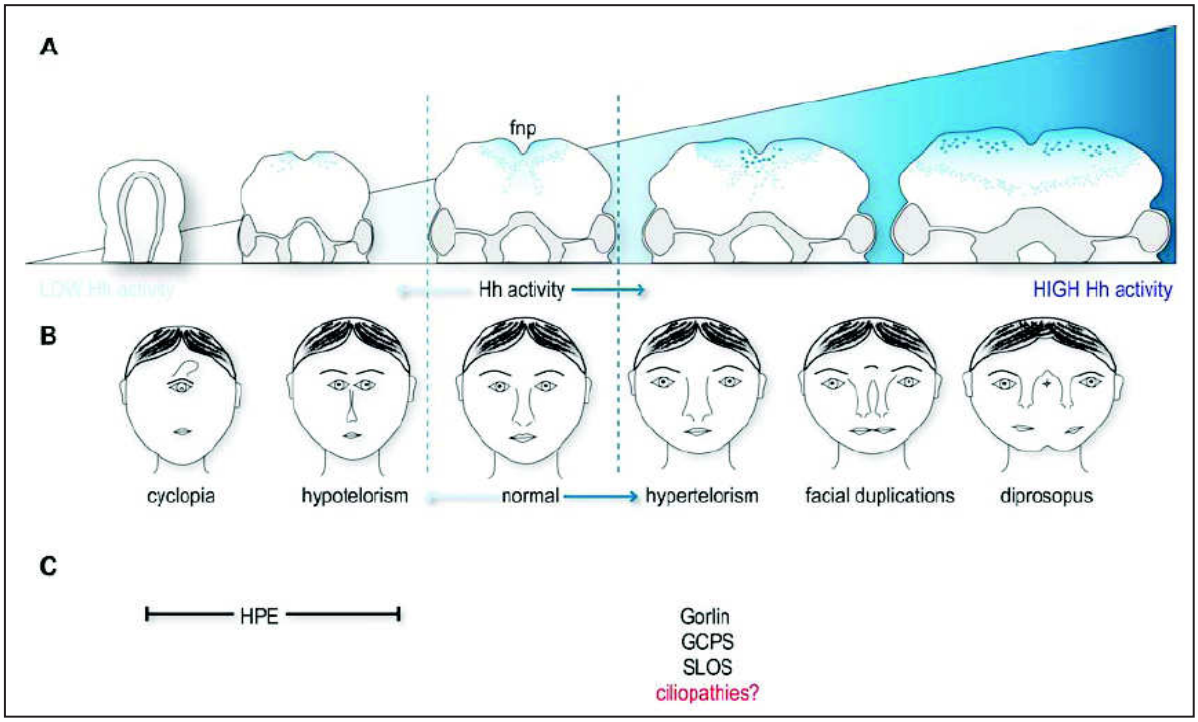

Figura 1 - O esquema indica níveis da proteina Hedgehog em cortes de tecido embrionário. **(A)** "Estado Normal" possui uma atividade moderada de Hedgehog na linda média (azul claro). Vários graus de expansão da linha média, incluindo hipertelorismmo, duplicação facial e Diprosopus possuem atividade excessiva de Hedgehog (Azul escuro). Vários graus de colapso da linha média incluem ciclopia e hipotelorismo que são causados por níveis insuficientes de Hedgehog (branco). **(B)** Fenótipo facial. **(C)** distúrbios craniofaciais previamente identificados que tem sido atribuído a uma perda ou ganho de atividade Hedgehog (Brugman et al., 2010)

A via sinalizadora do gene *SHH* tem sido objeto de intensa investigação não só pelo seu papel no seu desenvolvimento embrionário, mas também em diferentes tipos de câncer. A recepção de células alvo é mediada via interação direta com a proteína transmembrana *Patched1* (*PTCH1*). Em estado de repouso, *Ptch1* inibe a transdução, a qual é apenas liberada pela ligação da proteína ligante *Shh* (Stone et al., 1996). O inicio da sinalização de *Shh* ocorre quando este se liga ao receptor de membrana *Ptch1*, que por sua vez interage com a proteína Smoothned (*Smo*). Normalmente *PTCH1* inibe *Smo.* Após a ligação de *Shh* com *Ptch1*, *Smo* é liberado da ação inibitória de *Ptch1* e a cascata de sinalização que ativa os genes alvos de *Shh* é iniciada (Taipale e Beachy, 2001).

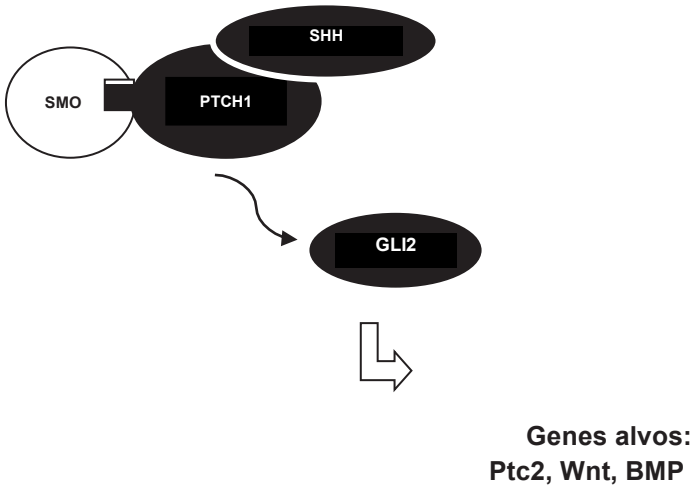

Figura 2 - Via sinalizadora de *SHH*

Os genes mais conhecidos relacionados à rede sinalizadora do *SHH* compreendem, além do *SHH*, os genes *ZIC2, TGIF, PATCH1, GLI2, FAST1, TDGIF, SUFU* e o *DHCRT.* Outros genes não pertencentes a esta rede incluem o gene SIX3 e uma série de outros candidatos até o presente, apenas com regiões identificadas (Kamnasaran et al., 2005).

1.2.2 Holoprosencefalia

Dentre as malformações craniofaciais associadas à diminuição da linha média, a mais estudada é a Holoprosencefalia. A Holoprosencefalia (HPE; OMIM 236100) é uma malformação do cérebro resultante da clivagem incompleta do prosencéfalo entre os dias 18 e 28 do desenvolvimento embrionário humano (França et al., 2010). O termo HPE foi proposto por DeMeyer e seus colaboradores, em 1963, para definir o envolvimento dos componentes do prosencéfalo - telencéfalo e o diencéfalo. A HPE apresenta uma alta incidência de 1:250 durante a embriogênese (Matsunaga e Shiota, 1977), mas devido a letalidade intra-uterina a frequência é de 1:16.000 nascidos vivos (Roach et al., 1975). De acordo com a gravidade das malformações cerebrais são definidos quatro tipos: 1) HPE alobar, 2) HPE

semilobar, 3) HPE lobar e 4) fusão inter-hemisférica média (MIHF). A classificação anatômica dos quatro tipos de HPE segue a Tabela 1.

Tabela 1 - Classificação anatômica dos diferentes tipos de HPE e suas severidades

HPE-ALOBAR	Presença de um único e pequeno ventrículo prosencefálico Ausência de divisão interhemisférica Ausência dos bulbos olfatórios ou de suas vias Ausência de corpo caloso Não separação dos núcleos cinzentos profundos
HPE-SEMI LOBAR	Lóbulos cerebrais rudimentares Divisão interhemisférica incompleta Ausência ou hipoplasia dos bulbos olfatórios ou de suas vias Ausência de corpo caloso Variação da separação dos núcleos cinzentos profundos
HPE-LOBAR	Lóbolo cerebral totalmente desenvolvido Distinta divisão interhemisférica Linha média do neocórtex frontal contínua Corpo caloso ausente, hipoplásico ou normal Separação dos núcleos cinzentos profundos
MIHF	Falha da separação dos lobos frontal e parietal posterior "*Callosal genu*" e esplênio normalmente formados Ausência de corpo caloso Hipotálamo e núcleos lentiformes normalmente separados Massa cinzenta heterotopica

*Modificado de Dubourg et al. (2007)

Foi também descrito um fenótipo mais leve e distinto dentro do espectro holoprosencefálico denominado HPE-"*like*". Os portadores apresentam fáceis característica da HPE (hipotelorismo, incisivo central superior único, fissura labiopalatina, hipoplasia da face média, microcefalia) acompanhada de sistema nervoso central íntegro ou com pequenos desvios da normalidade (Richieri-Costa e Ribeiro, 2006b). Os principais macro/microssinais dentro deste espectro heterogêneo incluem: diminuição do perímetro craniano, agenesia ou hipoplasia da espinha nasal anterior, ausência ou diminuição do ângulo frontonasal, hipotelorismo, anomalias

oculares diversas, maxila hipoplásica, nariz hipoplásico, asas nasais hipoplásicas, ausência de ponta nasal, estenose da abertura nasal, filtro hipodesenvolvido, incisivo central único, fissura labiopalatina mediana ou falsa mediana, e mal oclusão (Richieri-Costa e Ribeiro, 2006 a,b).

O aconselhamento genético em famílias com HPE torna-se muito complexo devido à extrema variabilidade fenotípica, a heterogeneidade genética e o alto risco de recorrência (13%) em casos aparentemente esporádicos (Bendavid et al., 2009).

Algumas anomalias cromossômicas estruturais não aleatórias foram previamente observadas em HPE. Foram previstos pelo menos 12 loci diferentes para a holoprosencefalia, e destes, oito genes foram realmente implicados na etiologia com mutações encontradas em casos isolados, isto é, não sindrômicos e sem anomalias cromossômicas: Sonic hedgehog (*SHH*; MIM 600725; 7q36; HPE3) (Belloni et al., 1996; Roessler et al., 1996), *ZIC2* (13q32; MIM 603073; HPE5) (Brown et al., 1998), *SIX3* (2p21; MIM 603714; HPE2) (Wallis et al., 1999), *TGIF* (18p11.3; MIM 602630; HPE4) (Gripp et al., 2000), *PATCHED-1* (MIM601309; 9q22) (Ming et al., 2002), *TDGF1* (MIM 187395; 3p21.31) (de la Cruz et al., 2002), *FOXH1* (MIM 603621; 8q34) (Roessler et al., 2008), e GLI2 (MIM 165230; 2q24; HPE9) (Roessler e Muenke, 2003). No total, esses genes estão envolvidos na via sinalizadora do *SHH*, na via Nodal/Fator beta transformador de crescimento (TGFβ), ou até mesmo como fator de transcrição.

O modelo principal relacionado com as HPE refere-se à rede sinalizadora do gene *SHH*, a qual controla decisões celulares críticas em relação ao destino de múltiplos sistemas, particularmente nas células tronco e, a partir delas, funcionando como um “interruptor” – inibidor ou facilitador – ditando o destino celular desde etapas iniciais do embrião até a vida adulta (Lai et al., 2004).

O gene *SHH* também está envolvido em diversas etapas do desenvolvimento ocular, uma delas relacionada ao fechamento da fissura óptica através do controle da expressão do gene *PAX2* (Weston et al., 2003) e nos mecanismos diretamente ligados a morfogênese ocular relacionados à especificação das células retinianas em vertebrados (Donner e Maas, 2004).

A importância de estudos referentes a anomalias oculares deve-se ao fato de que a frequência de microftalmia, anoftalmia e colobomas em humanos varia

entre 1/5.000 a 1/10.000 nascimentos e determinam grave comprometimento da função visual (Morrison et al., 2002; Schimmenti et al., 2003). A maioria destes defeitos está relacionada com alterações de fechamento da fissura óptica (Morrison et al., 2002).

1.3 ESPECTRO OCULOAURICULOVERTEBRAL (EOAV)

Os 1º e 2º arcos branquiais são primórdios embrionários que contribuem para o desenvolvimento craniofacial. Interferências no seu desenvolvimento normal podem resultar em alterações, de gravidade variável, envolvendo maxila, mandíbula e orelha. Anomalias podem ocorrer isoladamente ou em diferentes combinações, caracterizando quadros malformativos diversos. As malformações de orelhas (microtias), sinal clínico mandatório do espectro oculoauriculovertebral (EOAV) (OAVS; OMIM 164210), podem ocorrer isoladamente ou, ainda, como parte de quadros malformativos diversos (Gorlin et al., 2001). Não há uma concordância com relação ao critério mínimo no diagnóstico das OAVs, mas microtia ou microssomia hemifacial juntamente com malformação leve na orelha, como saliências e apêndices pré-auriculares, podem representar manifestações leves das OAVs (Gorlin et al., 2001).

Extrema variabilidade clínica é característica do EOAV e, nem sempre, o envolvimento se limita às estruturas faciais. Anomalias cardíacas, pulmonares, gastrointestinais, geniturinárias, esqueléticas e do sistema nervoso central têm sido observadas em pacientes com EOAV (Rollnicket al.,1987). Não há consenso na literatura quanto à nomenclatura para o EOAV, dessa forma, outros termos têm sido sugeridos para representar esse amplo espectro de anomalias de 1º e 2º arcos branquiais, tais como: microssomia hemifacial, síndrome de Goldenhar, displasia oculoauriculovertebral, displasia facioauriculovertebral, síndromes de 1º e 2º arcos branquiais, entre outros (Cohen et al., 1989; Rollnick et al., 1987; Gorlin et al., 2001; Vendramini et al., 2007; Wieczoreket et al., 2007; Vendramini-Pittoliand e Kokitsu-Nakata, 2009).

A incidência dessa malformação foi estimada em 1/5.600 (Grabb, 1965), contudo outros autores sugerem uma prevalência menor de nascidos vivos de

1/20.000 (Stoll et al., 1984). O mecanismo etiológico das OAVs, o qual pode afetar o embrião aproximadamente do 30º ao 45º dias de gestação, ainda permanece desconhecido. Várias alterações citogenéticas têm sido associadas à etiologia das OAVs (Jehee et al., 2008; Schell-Apacik et al., 2008). Muitas das alterações cromossômicas foram específicas em pacientes, mas o envolvimento dos cromossomos 5, 18, 22 e X foram relatados mais de uma vez (Passos-Bueno et al., 2009). Foram encontrados casos esporádicos, porém, relatos familiares normalmente compatíveis com herança autossômica dominante têm sido observados de 2-10% dos casos (Gabbett et al., 2008; Vendramini-Pittoli e Kokitsu-Nakata, 2009). A presença de mutação no gene *GLI2* em um indivíduo com anomalias envolvendo 1º e 2º arcos branquiais, em associação com anoftalmia e anomalia de SNC, foi descrito por Rahimov et al. (2006). Embora a função da família de genes *GLI* não seja bem conhecida, é possível que haja relação entre a mutação no gene *GLI2* e o fenótipo EOAV. A heterogeneidade etiológica incluindo fatores genéticos e não genéticos são vistos como sendo a mais provável explicação das OAVs (Passos-Bueno et al., 2009).

Diversas são as condições que cursam com anomalias de estruturas derivadas dos arcos branquiais e devem ser diferenciadas do EOAV, entre elas, síndrome de Treacher-Collins, síndrome de Nager, síndrome Genée-Wiedemann, síndrome branqui-oto-renal, síndrome Townes-Brocks, síndrome do hipertelorismo, microtia e fissura labiopalatina, síndrome da microtia, atresia aural e surdez condutiva, síndrome aurículo-condilar e as associações CHARGE, VATER e MURCS.

1.4 GENE *PTCH1*

O gene *Patched-1* (*PTCH1*), que codifica uma proteína transmembrana receptora de Shh, atua como repressor da sinalização de *Shh* na ausência desse ligante. Após a ligação de *Shh* com *Ptch1*, a atividade repressora de *Ptch1* é aliviada, e a rede sinalizadora de *Shh* é ativada, liberando assim a ação de outros genes responsáveis ao desenvolvimento craniofacial (Stone et al.,1996).

O gene humano *PTCH1* é um gene supressor tumoral mapeado na região 9q22.3. Ele possui uma estrutura complexa composta por 23 exons que codifica uma glicoproteína transmembrana de 1441 aminoácidos (Johnson et al., 1996).

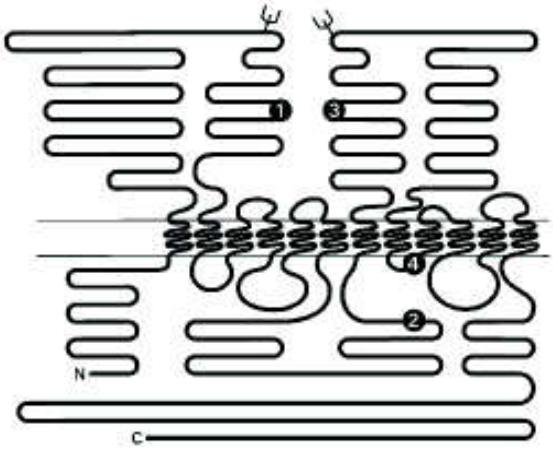

Figura 3 - Modelo da proteína *Ptch*1 N (porção N-terminal), C (porção carboxi-terminal). Posição de 4 aminoácidos mutados encontrados por Ming et al. (2002) em pacientes com HPE. 1: A393T; 2: T728M, 2: S827G; 4: T1052M

Alguns estudos mostraram que a perda da proteína Ptch leva a um aumento da atividade sinalizadora de Shh (Goodrich et al., 1997). Ao contrário das condições resultantes da perda da função de Ptch (e subsequente ativação da via de *SHH*), Ming et al. (2002) hipotetizou que mutações em genes que codificam outros componentes da via sinalizadora de *SHH* também poderiam estar associadas a HPE. Eles previam que, com o aumento da atividade repressora de *PTCH1* na via *SHH*, mutações em *PTCH1* causariam diminuição da sinalização de *SHH* e consequentemente levariam ao fenótipo HPE. Mutações podem afetar a capacidade de *PTCH1* de se ligar em *SHH* ou perturbar a interação entre o mesmo com outras proteínas envolvidas na sinalização de *SHH* (Ming et al., 2002).

A haploinsuficiência desse gene tem sido mostrada também como causa da síndrome do carcinoma da célula nevóide basal (Síndrome de Gorlin) (Johnson et al., 1996). Mutações que levam a perda da função de *PTCH* têm sido identificadas em carcinomas de célula basal esporádico e em outros tipos de tumores (revisado por Saldanha, 2001).

Até o momento, treze mutações foram descritas no gene *PTCH1* em indivíduos com Holoprosencefalia e/ou com microssinais relacionados a essa malformação. Apenas uma dessas mutações foi descrita em um paciente com HPE associada a microftalmia bilateral (Ribeiro et al., 2006). Alguns pacientes apresentaram a mesma mutação, porém com fenótipos diferentes.

Tabela 2 - Mutações no gene *PTCH1* descritas até 2021 em indivíduos portadores de HPE (ou com fenótipos relacionados a essa malformação) e em pacientes com alterações das estruturas orbitárias associadas à anoftalmia e/ou microftalmia

Variações na Sequencia		Referência	Fenótipo
c.1165G>A	**p.A393T**	Ming et al. (2002)	HPE semilobar com Fissura Bilateral de lábio e palato
c.2171C>T	**p.T728M**	Ming et al. (2002)	HPE semilobar
c.2171C>T	**p.T728M**	Ming et al. (2002)	Incisivo central único, fissura de lábio/palato bilateral e atraso de desenvolvimento
c.2171C>T	**p.T728M**	Ming et al. (2002)	HPE com agenesia parcial do corpo caloso, panhipopituitarismo, fissura mediana de lábio e palato e moderado atraso de desenvolvimento
c.2471A>G	**p.S827G**	Ming et al. (2002)	HPE com fissura de lábio bilateral
c.3143C>T	**p.T1052M**	Ming et al. (2002)	HPE alobar
c.1316A>G	**p.A443G**	Ribeiro et al. (2006)	HPE alobar com fissura de lábio bilateral e fissura de palato
c.2240T>C	**p.V751G**	Ribeiro et al. (2006)	HPE alobar com microftalmia bilateral
c.2711T>G	**p.V908G**	Ribeiro et al. (2006)	HPE alobar
c.2711T>G	**p.V908G**	Ribeiro et al. (2006)	HPE lobar
c.3143C>T	**pT1052M**	Ribeiro et al. (2006)	HPE-like com fissura de lábio/palato bilateral
c.2171C>T	**p.T728M**	Rahimov et al. (2006)	HPE-like
Dupl360pb		Derwińska et al. (2009)	Microcefalia e atraso de desenvolvimento

1.5 GENE *GLI2*

Em vertebrados, três genes da família *Gli* (*Gli1, Gli2 e Gli3*) têm sido implicados na mediação da sinalização da proteína *Shh*. Essa via pode ser mediada por diferentes proteínas Gli em vários contextos, sendo a Gli1 e Gli2 as mais importantes (Sazaki et al., 1997; Ruiz i Altaba, 1998), embora tenha sido sugerido

que Gli3 seja também importante para a mediação da mesma (Sasaki et al., 1999). Além disso, a interação antagonista entre as proteínas Gli3 e *Shh* é crítica durante o desenvolvimento precoce do tubo neural ventral (Ruiz i Altaba, 1999). Durante o desenvolvimento craniofacial, o gene *Gli1* é fortemente expresso ao longo da linha média em resposta a sinalização de Shh, sendo considerado um marcador fiel ás respostas celulares a ativação de Shh. Por outro lado os genes *Gli2* e *Gli3* são fortemente expressos em regiões mais laterais, sugerindo que esses possam ser regulados por outros fatores (Park et al., 2000).

Em eucariontes superiores, a atividade de Gli reflete a função repressora e ativadora combinada de todas as proteínas Gli (Gli1, Gli2 e Gli3) (Ruiz i Altaba, 1999) presentes no interior da célula. A análise detalhada de vários camundongos mutantes tem levado a várias conclusões sobre a função da proteína Gli *in vivo*: Gli1 não é necessário para a transdução normal de sinal de Hh, Gli2 atua primariamente como um ativador transcricional, mas pode ter alguma atividade repressora e Gli3 geralmente funciona como um repressor mas pode ser um ativador fraco em certos contextos celulares (Bai et al., 2004). Em geral, Gli2 parece ser o ativador transcricional primário mediando respostas a Hh em camundongos (Corrales et al., 2004).

O gene *GLI2* possui 13 exons (Roessler et al., 2005) sendo que apenas 8 correspondem à região codificadora. Este gene foi mapeado na região 2q14 e possui quatro isoformas podendo codificar proteínas com 812, 829, 1241 e 1258 aminoácidos (Matsumoto et al., 1996). As proteínas codificadas por esse gene apresentam um domínio repressor (N-terminal), um domínio Trans ativador (C-terminal) e um domínio fator dedo de Zinco, o que permite a sua ligação em determinadas regiões do DNA (DNA-biding) (Roessler et al., 2005).

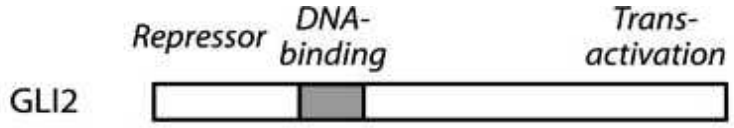

Figura 4 - DNA binding (fatores dedo de zinco correspondem aos aminoácidos 437 a 594) (Roessler et al., 2005)

Alguns estudos com camundongos nocautes mostraram que a remoção do *Gli2* leva a um fenótipo embrionário letal com defeitos no desenvolvimento precoce do cérebro e espinha cordal, os quais incluem a ausência do assoalho da placa, defeitos craniofaciais secundários, e um fenótipo cerebral expandido, porém com vesículas telencefálicas atróficas e redução cerebral dorsal, incluindo o cerebelo (Roessler et al., 2003; V. Palma e A.R.A., trabalho não publicado).

Os primeiros casos de mutações no gene *GLI2* em pacientes com fenótipo dentro do espectro da HPE foram descritos em 2003 por Roessler et. al. Foram estudadas quatro famílias com relatos de membros afetados em duas delas. A polidactilia também foi observada em duas famílias sendo recorrente em uma delas (Roessler et al., 2003). Em 2008 o relato de três pacientes brasileiros com holoprosencefalia e variável envolvimento do sistema nervoso central, microftalmia e anomalia do primeiro arco branquial sugeriram que mutações nos genes *GLI2* e *PTCH1* não poderiam ser descartadas (Guion-Almeida et al., 2008).

Até o momento, dezoito mutações foram descritas no gene *GLI2* em indivíduos com anomalias craniofaciais. Dentre essas, nove foram encontradas em indivíduos com Holoprosencefalia e com microssinais relacionados a essa malformação. Apenas duas mutações foram descritas em pacientes com alterações das estruturas orbitárias associadas à anoftalmia e/ou microftalmia, sendo uma delas previamente relatada por David et al. (2009). Quatro novas mutações foram descritas em pacientes com polidactilia e, dentre esses casos, apenas um dos pacientes apresentavam HPE.

Tabela 3 - Dezoito mutações no gene *GLI2* foram descritas até abril/2012 em pacientes com anomalias craniofaciais. Nove em indivíduos portadores de HPE ou com fenótipos relacionados a essa malformação. Duas das mutações foram encontradas em pacientes com alterações das estruturas orbitárias associadas à anoftalmia e/ou microftalmia. Três mutações foram encontradas em indivíduos com polidactilia

Variações na Srquencia	Variação na proteína	Referência	Fenótipo
c.339G>A	**p.W113X**	Roessler et al. (2003)	Fissura de lábio e palato bilateral, microcefalia, hipotelorismo, hexodactiliaposaxial, incisivo central único, deficiência de hormônio de crescimento associado com hipoplasia da pituitária, sem outras malformações obvias no prosencéfalo.
IVS5+1G>A	**–**	Roessler et al. (2003)	Hipotelorismo, narina única, extrema hipoplasia da face media, microcefalia, atraso de desenvolvimento, fissura de lábio pseudomediana, deficiência de hormônio de crescimento, severo retardo, sem anomalia óbvia do prosencéfalo.
c.502C>T	**p.R168X**	Roessler et al. (2003)	HPE
c.227del1	**–**	Roessler et al. (2003)	Hipoplasia da face media, fissura de lábio e palato, panhipopituitarismo, nervo óptico hipoplásico, polidactiliaposaxial bilateral e ausência da pituitária.
c.451A>G	**p.A151G**	Rahimov et al. (2006)	HPE-like
c.3677C>T	**p.P1226L**	Rahimov et al. (2006)	HPE lobar
c.1809C>T	**p.P604S**	Rahimov et al. (2006)	Anoftalmia, anomalia no arco braquial, anomalias no sistema nervoso central.
c.3348G>A	**p.M116I**	Rahimov et al. (2006)	Aplasia Heminasal e anomalias na órbita.
c.2362_2368del	**p.L788fsX794**	França et al. (2010)	Grave atraso de desenvolvimento neuropsicomotor, polidactiliapos-axial bilateral, ausência de defeitos da linha media facial, distúrbios hormonais. Diminuição do tamanho do cérebro com assimetria cerebral de hemisférios, pituitária anterior hipoplásica, lobo pituitário posterior ectópico na eminência mediana, ausência de anomalias HPE-like.
c.2081_2084del	**p.L694fsX722**	França et al. (2010)	Fissura de lábio e palato, ponte nasal baixa, criptorquidia unilateral, distúrbios hormonais, pituitaria anterior hipoplásica, lobo pituitário posterior ectópico, nenhum sinal de HPE.
c.1138G>T	**p.E380X**	França et al. (2010)	Atraso de desenvolvimento, distúrbios hormonais, pituitária anterior hipoplásica, ausência de HPE.
c.803C>T	**p.Ala268Val**	Bertolacini et al. (2012)	Osso frontal alto, perfil facial baixo, ponte nasal baixa, crista nasal larga, septo nasal hipoplásico, filtro anormal e curto, columela curta, fissura de lábio a direita e estruturas de palato preservada. Tomografia computadorizada normal.
c.4663T>C	**p.Ser1555Pro**	Bertolacini et al. (2012)	Face achatada, hipoplasia maxilar, sobrancelhas arqueadas, fendas palpebrais obliqua para baixo, epicanto inverso, orelhas grandes, ponte nasal baixa, nariz achatado, fissura bilateral de lábio/palato, columela e filtro hipoplásico, mão direita com polidactilia pré-axial. Tomografia computadorizada normal.
c.1530 1531insC	**p.Ser511fsX536**	Bertolacini et al. (2012)	Desenvolvimento neuropsicológico normal, perfil longo e plano, hipertelorismo, ponte nasal baixa e cicatrizes cirurgicas de correção de polidactiliapos-axial. Ressonancia Eletromagnética normal.
c.864 865delCC	**p.P288fsX301**	Bertolacini et al. (2012)	HPE semi-lobar, microcefalia, ampla fissura de lábio/palato envolvendo parcialmente a premaxila e polidactilia pós-axial, severo atraso neurodesenvolvimental.
c.1886G>A	**p.Glu629Lis**	Bertolacini et al. (2012)	Osso frontal alto, assimetria facial com hipoplasia do lado direito, dermite epibulbar direita, naris fino e assimétrico, orelhas anormais modeladas bilateralmente com apêndices préauriculares na pele, fissura de Tessier a direita, pescoço curto, desenvolvimento neuropsicológico normal, tomografia de crânio normal.
c.4558G>A *descrita por David et al. (2009)	**p.Asp1520Asn**	Bertolacini et al. (2012)	Osso frontal alto, assimetria facial com hipoplásia do lado esquerdo, anoftalmia do lado esquerdo, anormalidades na modelagem da orelha, apêndices preauriculares bilaterais maiores a esquerda, fissura de Tessier numero 7 a esquerda apêndices préauriculares corrigidos cirurgicamente. Desenvolvimento neuropsicomotor normal, tomografia computadorizada normal.
c.677G>A	**p.Arg226His**	Wannasilp et al. (2011)	HPE semi-lobar, microcefalia, estreitamento bitemporal, fissura palpebrar, ponte nasal baixa, filtro largo e profundo, palato em formato de ogiva, Mutação no ZIC2.

2 OBJETIVOS

2 OBJETIVOS

1. Análise mutacional dos genes *GLI2* e *PTCH1* em 110 indivíduos com anomalias craniofaciais de linha média, face e olhos previamente analisados para os genes *SHH, TGIF* e *SIX3*.
2. Estabelecer possível correlação entre mutações e o fenótipo dos indivíduos estudados.

3 ARTIGOS CIENTÍFICOS

3 ARTIGOS CIENTÍFICOS

3.1 CLINICAL FINDINGS IN PATIENTS WITH *GLI2* MUTATIONS – PHENOTYPIC VARIABILITY

CLINICAL GENETICS
An International Journal of Genetics, Molecular, and Personalized Medicine

Clin Genet 2011
Printed in Singapore. All rights reserved

© 2011 John Wiley & Sons A/S

CLINICAL GENETICS
doi: 10.1111/j.1399-0004.2010.01606.x

Short Report

Clinical findings in patients with *GLI2* mutations – phenotypic variability

Bertolacini CDP, Ribeiro-Bicudo LA, Petrin A, Richieri-Costa A, Murray JC. Clinical findings in patients with *GLI2* mutations – phenotypic variability.
Clin Genet 2011. © John Wiley & Sons A/S, 2011

Mutations in the human *GLI2* gene were first reported in association with defective anterior pituitary formation, panhypopituitarism, and forebrain anomalies represented by typical holoprosencephaly (HPE) and holoprosencephaly-like (HPE-L) phenotypes and postaxial polydactyly. Subsequently, anophthalmia plus orbital anomalies, heminasal aplasia, branchial arch anomalies and polydactyly have also been incorporated into the general phenotype. Here we described six Brazilian patients with phenotypic manifestations that range from isolated cleft lip/palate with polydactyly, branchial arch anomalies to semi-lobar holoprosencephaly. Novel sequence variants were found in the *GLI2* gene in patients with marked involvement of the temporomandibular joint (TMJ), a new clinical finding observed with mutations of this gene. Clinical, molecular and genetic aspects are discussed.

Conflict of interest

None of the authors have conflict of interest with regard to this article.

CDP Bertolacini[a], LA Ribeiro-Bicudo[a], A Petrin[b], A Richieri-Costa[a] and JC Murray[b]

[a]Hospital of Rehabilitation of Craniofacial Anomalies, USP, Bauru, SP, Brazil, and [b]Department of Pediatrics, University of Iowa, Iowa City, IA, USA

Key words: branchial arch anomalies – cleft lip and palate – *GLI2* – HPE – HPE-L – polydactyly – *SHH* signaling pathway – temporomandibular joint

Corresponding author: Antonio Richieri-Costa, Hospital de Reabilitação de Anomalias Craniofaciais, USP/Bauru, Rua Silvio Marchione, 3–20, Bauru, SP, Brazil.
Tel.: +55 1432358412;
fax: +55 1432348718;
e-mail: richieri@usp.br

Received 24 September 2010, revised and accepted for publication 30 November 2010

Holoprosencephaly (HPE) is a common developmental defect affecting both the forebrain and the face. It is characterized by the incomplete separation of the cerebral hemispheres into distinct right and left halves. Clinical expression is extremely variable ranging from minor facial signs to complex craniofacial anomalies such as cyclopia (1), and both genetic and environmental causes have been attributed as responsible for the wide phenotypic variability (2).

Pathological mutations in HPE have been identified in several genes that include: *SHH*, *GLI2*, *PTCH1*, *TGIF1*, *ZIC2*, and *SIX3*; however, other candidate genes such as *GAS1*, *EYA4*, *DISP1*, *TDGF1*, *FOXA2*, *LRP2*, *LSS*, *HHIP*, *SMO*, *BMP4*, *CDON*, *CDC42*, *ACVR2A*, *OTX2*, and *WIF1* have been proposed (3–8).

Three *Gli* genes have been implicated in vertebrate Shh signal modulation. In animal models, of the three *Gli* genes, *Gli2* has been shown to act as the central transcriptional activator. More recently, it has been shown that the amino-terminal transcriptional repressor domain of *GLI2* plays a central role in the pathogenic dominant-negative activity resulting from mutations (9). In humans, *GLI2* mutations have been reported in patients with HPE and /or HPE-like (HPE-L) phenotypes with pituitary anomalies and postaxial polydactyly (9, 10); however, other craniofacial anomalies involving the first branchial arch and/or the orbits have also been reported (11). Here we described the clinical findings of six new patients with *GLI2* mutations, possibly pathogenic, who presented additional clinical manifestations related

to first branchial arch, temporomandibular joint (TMJ), and preaxial ray involvement.

Materials and methods

We studied 110 individuals with diverse craniofacial anomalies mainly involving central nervous system (CNS), midline, face, and eye anomalies, which were ascertained by the Hospital of Rehabilitation of Craniofacial Anomalies, Bauru/SP, Brazil. This study was approved by the institutional review board of the Hospital and written informed consent was obtained from parents and from each person included in this study as controls. All patients had a normal karyotype. These individuals were previously screened for mutations in the *SHH*, *TGIF*, and *SIX3* genes. Control samples were obtained from 96 Brazilian people with no history of familial structural anomalies of the CNS.

Genomic DNA was extracted from the whole blood by standard methods. Sequence was generated for the coding region and 3′UTR region of the candidate gene *GLI2*. The primers used to amplify the coding region (exons 6–13) were based on Roessler et al. 2003 (10). The 3′UTR region was divided into five regions and the primers were designed using the primer 3 Web site (http://frodo.wi.mit.edu). The templates for sequencing were generated by polymerase chain reaction (PCR) in an Applied Biosystems Gene Amp PCR System 9700 (Applied Biosystems, Foster City, CA). The 10 µl reactions contained 1.5 mM Mg^{2+}, 200 mM dNTPs, 0.3 mM each primer, and 0.25 units of Bioexact or Biolase reaction buffer (Bioline USA Inc., Randolph, MA) and 20–40 ng of DNA. The PCR conditions were variable according to the primers used. Then, sequencing was performed with the DNA sequencing kit, Big Dye™ Terminator Cycle Sequencing (Applied Biosystems). The 10 µl sequencing chemistry reactions contained Big Dye Terminator Mix, Big Dye Terminator Buffer reaction, 0.075 mM of the corresponding primer, 1.25 ng per 100 bp of the PCR product, and 5% of DMSO, and were run using at least 40 cycles. Sequencing reactions were resolved on an ABI Prism 3700 analyzer (Applied Biosystems) and analyzed by CONSED (http://www.genome.washington.edu/UWGC/analysistools/consed.cfm) and manually inspected to confirm possible mutations found.

Results

We performed mutational analysis on the coding region of the *GLI2* gene and 3′UTR region in 110 individuals with diverse craniofacial anomalies mainly involving face, midline and eye anomalies. We identified 14 variants in the coding region of *GLI2* gene in 14 unrelated individuals: 1 deletion, 1 insertion, 9 non-synonymous variants, and 3 synonymous variants. Among the non-synonymous variants, four were predicted as damaging, and five were predicted as benign by the POLYPHEN (http://genetics.bwh.harvard.edu/pph/).

None of the individuals presented mutations in *SHH*, *TGIF*, and *SIX3* genes previously screened. These sequence variants were not identified in the control population and only two of them have been reported as variant in online sequence databases. Results are summarized in Table 1.

Among these 14 individuals, we described the clinical findings of six patients who presented a possible pathogenic *Gli2* mutation, and also

Table 1. Sequencing results of the *GLI2* gene

Case	Exon	Nucleotide change	Predicted amino acid change	POPYPHEN analysis	Status
1	5	c.803C>T	p.Ala268Val	Damaging	Unreported
2	13	c.4663T>C	p.Ser1555Pro	Damaging	Unreported
3	10	c.1530_1531insC	p.Ser511fsX536	—	Unreported
4	6	c.864_865delCC	p.P288fsX301	—	Unreported
5	11	c.1886G>A	p.Glu629Lys	Damaging	Unreported
6	13	c.4558G>A	p.Asp1520Asn	Damaging	Reported (21)[a]
7	12	c.1999G>A	p.E667K	Benign	Unreported
8	13	c.3018C>T	p.G1066G	—	Unreported
9	13	c.4081G>T	p.Val1361Leu	Benign	Unreported
10	13	c.3682G>A	p.Thr1294Thr	—	Unreported
11	13	c.3590G>A	p.Gly1197Asn	Benign	Unreported
12	12	c.2088A>G	p.Ala696Ala	—	Unreported
13	13	c.3626G>T	p.Ser1209Ile	Benign	Unreported
14	13	c.4054A>G	p.Met1352Val	Benign	Reported (21)[a]

[a]Reference (David et al.).

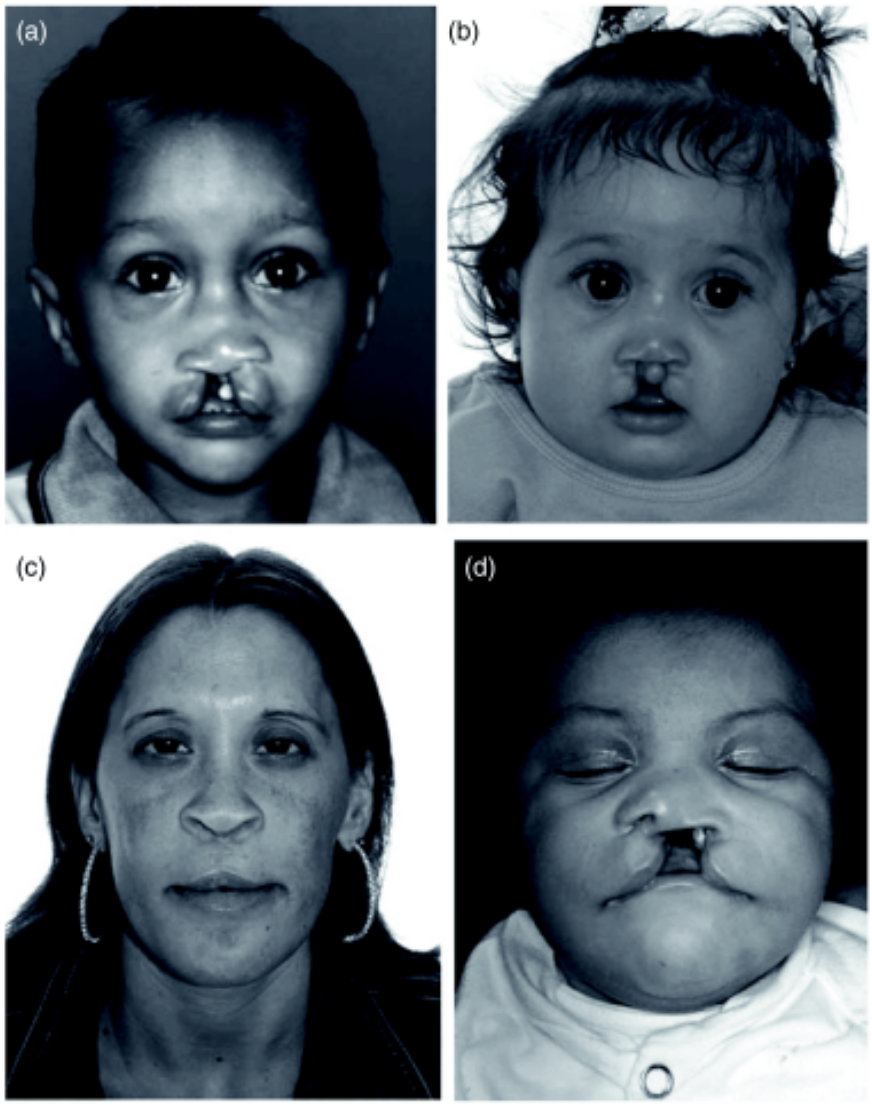

Fig. 1. (**a–d**) Facial aspects of patients 1–4. Note the wide phenotypical variability ranging from cleft lip/palate with minor facial anomalies (patients 1 and 2), holoprosencephaly-like (HPE-L) phenotype (patient 3), and HPE facies (patient 4).

additional clinical manifestations related to first branchial arch, TMJ, and preaxial ray involvement.

Patient 1 presented high forehead, flat facial profile, low nasal bridge, broad nasal ridge, hypoplastic nasal septum, abnormal and short philtrum, short columella, and right cleft lip with preserved palatal structures (Fig. 1a). Reevaluation at age 4 years showed normal neuropsychological development. Cranial computerized tomography (CT) scan was normal. The variant c.803 C>T (p.Ala268Val) in the 3′UTR region was observed. Parents were not available for study.

Patient 2 at age 3 months showed flat face, maxillary hypoplasia, arched eyebrows, down slanted palpebral fissures, epicanthus inversus, large ears, low nasal bridge, flat nose, bilateral cleft lip/palate, hypoplastic columella and philtrum, and right hand preaxial polydactyly (Fig. 1b). Reevaluation at age 28 months showed normal development for age. CT scan was normal. She presented a sequence variant c.4663T>C (p. Ser1555Pro). This alteration was inherited from her mother who had isolated hypotelorism with no other noted anomalies.

Fig. 2. (**a–f**) Facial aspects of patients 5 and 6. Note the branchial arch involvement manifested by asymmetric face, unilateral mandibular hypoplasia, and preauricular skin tags.

Patient 3 (Fig. 1c), first examined at age 28 years old, presented normal neuropsychological development, long and flat profile, hypotelorism, broad nasal tip, wide nasal cavity, hypoplastic septum, thin columella, long philtrum, surgically corrected midline cleft, agenesis of the premaxilla, and bilateral surgical scars from postaxial polydactyly correction. Brain magnetic resonance image (MRI) was normal. She presented the variant c.1530_1531insC leading to a stop codon. This sequence variant was inherited from her mother who presented isolated hypotelorism only.

Patient 4 at age 3 months showed microcephaly, large cleft lip/palate involving partially the premaxilla, and bilateral postaxial polydactyly (Fig. 1d). Reevaluation at age 8 years old showed severe neurodevelopmental delay. Brain MRI showed semilobar holoprosencephaly. A deletion of two bases (c.864_866delCC) leading to stop codon was identified in the proband and her mother who also presented postaxial polydactyly.

Patient 5 first evaluated at age 5 years old showed high forehead, facial asymmetry with hypoplastic right side, right epibulbar dermoid, thin and asymmetric nose, bilaterally abnormally modeled ears with preauricular skin tags, Tessier cleft number 7 at right, and short neck (Fig. 2a–c). The preauricular tags and epibulbar dermoid have been surgically corrected. Neuropsychological development was normal. Cranial CT scan was normal. Panoramic X-rays of the mandible showed abnormally developed right condyle and coronoid process, short right ramus with abnormal opening of the angle of the mandible, and short mandible body at right. The sequence variant c.1886G>A (p.Glu629Lys) was observed. He has two normal

half sibs, and a cousin through maternal side who presented preaxial polydactyly. Parents and relatives were not available for study.

Patient 6 (Fig. 2d–f) was first evaluated at age 5 months presenting a high forehead, facial asymmetry with hypoplastic left side, left-sided anophthalmia, abnormally modeled ears, bilateral preauricular skin tags greater at left, and Tessier cleft number 7 at left. Reevaluation at age 3 years and 6 months, preauricular tags were surgically corrected. She had normal neuropsychological development. CT scan images of mastoid bone and brain were normal. The alteration c.4558G>A (p.Asp1520Asn) was observed as a *de novo* variant with both parents unaffected.

Discussion

Shh signaling pathway plays an important role in craniofacial development including the first branchial arch (12). *Gli2* is one of the three vertebrate transcription factors implicated as obligatory mediator of *Shh* signal transduction (10). *Gli2* is necessary for normal endochondral bone development and has been also implicated in limb development (13). From the facial bones, the TMJ is a special and complex endochondral structure essential for jaw movement and a specific mammalian attribute (14). Deficient *Gli2* mice display aberrant TMJ development with abnormal disk morphogenesis, condyle initiation, and disk–condyle separation (14, 15). In addition, *Gli2* mutations are associated with defects in developing ventrolateral neurons in CNS and with postaxial extra digits (16, 17).

In humans, *GLI2* mutations have been reported in HPE and/or HPE-L phenotypes with pituitary anomalies and postaxial polydactyly (9, 10). The primary craniofacial phenotype in most of the reported cases was predominately related to the so called HPE-L phenotype.

Abnormalities involving eye, orbits, nose, first branchial arch, and a variable degree of gyral development were previously described in patients with *GLI2* mutations (11). The facial phenotype involving the first branchial arch most probably is related with the extended action of the *SHH* signaling pathway to rhombomere differentiation (18, 19) and to TMJ and upper jaw formation (14, 20).

In this study, novel or previously reported alterations were identified in the coding region of the *GLI2*. The reported Asp1520Asn variant was found in a patient with anophthalmia and first branchial arch anomalies (patient 6). In a previous study, this variant was found in a patient with split hand-split foot malformation who presented with two translocation breakpoints separated by 2.5 Mb on chromosome 2q14.1-q14.2 (21). The unreported alteration p.Glu629L is found in patient 5 who also presented with first branchial arch anomalies was not found in a control population and was predicted as damaging by POLYPHEN.

The variants p.Ser1555Pro and p.Ala268Val were found in patients presenting with primary features of cleft lip and preaxial polydactyly (patients 1 and 2, respectively). Although only a CT scan and not an MRI was available for analysis, the evolution of the facial gestalt has been shown as an important parameter toward diagnostic definition, as in a first instance, some patients with *GLI2* mutations could be misdiagnosed as having isolated cleft lip and palate. Isolated cleft lip/palate has been also observed in patients with mutations in other known HPE causative genes such as *PTCH1* (22). In contradistinction, the absence of classic HPE facial gestalt with typical imaging of holoprosencephaly has been reported in patients with *ZIC2* mutations (23).

To date, all patients described with *GLI2* mutations who present with polydactyly had the involvement of the postaxial ray suggesting a preferential ray involvement, however, preaxial polydactyly observed in patient 3, suggesting that both rays can be involved.

In conclusion, mutations in the *GLI2* gene, analogous to variants reported in the *PTCH1* gene may be considered as a rare cause of isolated cleft lip. Attention should be given to patients with first branchial arch anomalies that could have *GLI2* mutations and misdiagnosed as oculo auriculo vertebral (OAV) spectrum. Follow-up with special attention to phenotypic subtleties should be valuable for a more precise diagnosis and adequate genetic counseling. The diversity of phenotypes in *GLI2* mutations reported here expands the phenotypic spectrum associated with this gene.

Acknowledgements

We are grateful to the patients and families who participated in the research. This work was supported by NIH Grant R37 DE-08559 – Molecular Genetic Epidemiology of Cleft lip and Palate, Fundação de Amparo a Pesquisa do Estado de São Paulo (03/00165-8; 06/60973-9) and CNPq (307595/2008-0–LAR; and 470996/2006-4; 301926/2007-7-AR-C).

References

1. Cohen MM Jr. Holoprosencephaly: clinical, anatomic, and molecular dimensions. Birth Defects Res A Clin Mol Teratol 2006: 76: 658–673.
2. Muenke M, Beachy PA. Genetics of ventral forebrain development and holoprosencephaly. Curr Opin Genet Dev 2001: 10: 262–269.

3. Seppala M, Depew MJ, Martinelli DC, Fan CM, Sharpe PT, Cobourne MT. Gas1 is a modifier for holoprosencephaly and genetically interacts with sonic hedgehog. J Clin Invest 2007: 117: 1575–1584.
4. Abe Y, Oka A, Mizuguchi M et al. *EYA4* deleted in a case with middle interhemispheric variant of holoprosencephaly, interacts with *SIX3* both physically and functionally. Hum Mutat 2009: 30: 946–955.
5. Bendavid C, Rochard L, Dubourg C et al. Array-CGH analysis indicates a high prevalence of genomic rearrangements in holoprosencephaly: an updated map of candidate loci. Hum Mutat 2009: 30: 1175–1182.
6. Martinelli DC, Fan CM. A sonic hedgehog missense mutation associated with holoprosencephaly causes defective binding to *GAS1*. J Biol Chem 2009: 284: 19169–19172.
7. Roessler E, Ma Y, Ouspenskaia MV et al. Truncating loss-of-function mutations of DISP1 contribute to holoprosencephaly-like microform features in humans. Hum Genet 2009: 125: 393–400.
8. Rosenfeld JA, Ballif BC, Martin DM et al. Clinical characterization of individuals with deletions of genes in holoprosencephaly pathways by aCGH refines the phenotypic spectrum of HPE. Hum Genet 2010: 127: 421–440.
9. Roessler E, Ermilov AN, Grange DK et al. A previously unidentified amino-terminal domain regulates transcriptional activity of wild-type and disease-associated human GLI2. Hum Mol Genet 2005: 14: 2181–2188.
10. Roessler E, Du YZ, Mullor JL et al. Loss-of-function mutations in the human GLI2 gene are associated with pituitary anomalies and holoprosencephaly-like features. Proc Natl Acad Sci U S A 2003: 100: 13424–13429.
11. Rahimov F, Ribeiro LA, de Miranda E, Richieri-Costa A, Murray JC. GLI2 mutations in four Brazilian patients: How wide is the phenotypic spectrum? Am J Med Genet A 2006: 140: 2571–2576.
12. Brito JM, Teillet MA, Le Douarin NM. Induction of mirror-image supernumerary jaws in chicken mandibular mesenchyme by sonic hedgehog-producing cells. Development 2008: 135: 2311–2319.
13. Theil T, Kaesler S, Grotewold L, Böse J, Rüther U. Gli genes and limb development. Cell Tissue Res 1999: 296: 75–83.
14. Purcell P, Joo BW, Hu JK et al. Temporomandibular joint formation requires two distinct hedgehog-dependent steps. Proc Natl Acad Sci U S A 2009: 106: 18297–18302.
15. Miao D, Liu H, Plut P et al. Impaired endochondral bone development and osteopenia in Gli2-deficient mice. Exp Cell Res 2004: 294: 210–222.
16. Park HL, Bai C, Platt KA et al. Mouse Gli1 mutants are viable but have defects in SHH signaling in combination with a Gli2 mutation. Development 2000: 127: 1593–1605.
17. Bai CB, Auerbach W, Lee JS, Stephen D, Joyner AL. Gli2, but not Gli1, is required for initial Shh signaling and ectopic activation of the Shh pathway. Development 2002: 129: 4753–4761.
18. Lebel M, Mo R, Shimamura K, Hui CC. Gli2 and Gli3 play distinct roles in the dorsoventral patterning of the mouse hindbrain. Dev Biol 2007: 302: 345–355.
19. Ke Z, Kondrichin I, Gong Z, Korzh V. Combined activity of the two Gli2 genes of zebrafish play a major role in hedgehog signaling during zebrafish neurodevelopment. Mol Cell Neurosci 2008: 37: 388–401.
20. Hu D, Marcucio RS. A SHH-responsive signaling center in the forebrain regulates craniofacial morphogenesis via the facial ectoderm. Development 2009: 136: 107–116.
21. David D, Marques B, Ferreira C et al. Characterization of two ectrodactylyassociated translocation breakpoints separated by 2.5 Mb on chromosome 2q14.1-q14.2. Eur J Hum Genet 2009: 8: 1024–1033.
22. Mansilla MA, Cooper ME, Goldstein T et al. Contributions of PTCH gene variants to isolated cleft lip and palate. Cleft Palate Craniofac J 2006: 43: 21–29.
23. Solomon BD, Lacbawan F, Jain M et al. A novel SIX3 mutation segregates with holoprosencephaly in a large family. Am J Med Genet A 2009: 149: 919–925.

3.2 FINDINGS IN THE *PTCH1* GENE AND PHENOTYPIC VARIABILITY IN PATIENTS WITHIN HOLOPROSENCEPHALY SPECTRUM

Findings in the *PTCH1* gene and phenotypic variability in patients within Holoprosencephaly spectrum

Claudia Danielli Pereira Bertolacini[1], Aline da Silva Petrin[2], Antonio Richieri Costa[1], Jeffery Murray,[2] Cristelle Duborg[3], Veronique David[3], Lucilene Arilho Ribeiro-Bicudo[1]
[1]Hospital of Rehabilitation of Craniofacial Anomalies, USP, Bauru SP, Brazil,
[2]Department of Pediatrics, University of Iowa, Iowa City, IA, USA,
[3]Department of Genetics, University of Rennés, Rennés, France

ABSTRACT

Mutations in the gene *PTCH1* have been reported in association with neoplasm, mainly with the nevoid basal cell carcinoma syndrome, in patients with holoprosencephaly (HPE) ranging from minor to most severe forms, and possible in a small amount of patients with isolated cleft lip/palate. A total of 77 Brazilian individuals within the spectrum of Holoprosencephaly were analysed in this work and we described new variants in the *PTCH1* gene in patients with phenotypic manifestations that range from HPE-like to HPE classic. The intragenic variants were predicted to be benign, and the intronic variants could be or not associated to the phenotype. Clinical heterogeneity observed among different patients could be related to the different splicing sites generated by the intronic variations. Alternative splicing allows individual genes to produce two or more variant mRNAs, which in many cases encode functionally distinct proteins. Further analysis must be done in order to clarify the findings in the present work.
Key Words: Holoprosencephaly, *PTCH1*, splicing, variation

INTRODUCTION

Craniofacial abnormalities comprise approximately one-third of all birth defects and of those developmental defects of the forebrain and midface, such as holoprosencephaly (HPE). The disorder originates around the fourth week of pregnancy when the prosencephalo (forebrain) fails to cleave or incompletely cleaves into diencephalons and telencephalon, into distinct left and right hemispheres and into olfactory and optic bulb tracts. HPE occurs in 1 in 250 gestations, though the vast majority of conceptions with HPE do not survive to birth [Matsunaga and Shiota, 1977; Leoncini et al., 2008]. Four levels of increasing severity are described in HPE: alobar, semilobar, lobar, and the middle interhemispheric variant (MIHF) or syntelencephaly [Barkovich and Quint, 1993; Cohen, 2003; 2010]. HPE patients may

have subtle features such as mild microcephaly, hypotelorism, and single maxillary central incisor without appreciable central nervous system (CNS) anomalies on neuroimaging [Richieri-Costa and Ribeiro, 2006].

HPE is etiologically heterogeneous and environmental as well as genetic causes are known to be involved. The most significant environmental cause is maternal insulin-dependent diabetes, which confers a 1% risk of HPE [Barr et al., 1983]. Approximately 25% of patients comprise monogenic syndromes in which HPE is one of the malformations, such as Smith-Lemli-Optz and Pallister-Hall syndromes [Kelley et al., 1996; Hall et al., 1980] and about 40% of HPE patients harbor a chromosomal aberrations [Hahn and Plawner, 2004]. Non-syndromic HPE in the remaining 35% of patients is caused by single-gene defects with reduced penetrance. Among the best characterized HPE genes are *SHH, ZIC2, SIX3, TGIF, GLI2, PATCH-1, DISP1* [Roessler et al., 1996, 2003, 2009; Brown et al., 1998; Wallis et al., 1999; Gripp et al., 2000; Ming et al., 2002].

The human Patched-1 (*PTCH1)* gene contains 23 exons spanning 65 kb and is predicted to encode a protein of 1447 amino-acid residues containing 12 transmembrane-spanning domains and two large extracellular loops [Johnson et al., 1996]. *PTCH1*, the multipass transmembrane receptor for Shh [Marigo et al., 1996; Stone et al., 1996], acts to repress Shh signaling in the absence of ligant. Upon binding of Shh protein, the repressive activity of Ptch protein is relieved, and *SHH* signaling pathway is activated. Mutation in *PTCH1* resulting in a gain of repressive function would mimic loss of *SHH* activity and cause HPE [Ming et al., 2002].

To date, different types of craniofacial anomalies, ranging from isolated cleft lip to overt HPE, seems to be related to gain-of-function mutations in the *PTCH1* gene [Ming et al., 2002], whereas, chromosomal deletions, insertion/deletion, splicing mutations, nonsense and missense mutations in *PTCH1* have been described in patients with Gorlin syndrome [Matsuzawa et al., 2006; Takahashi et al., 2009]. Recently, a 360-kb duplication harboring the entire *PTCH1* gene was reported in a boy and his mother, both presenting microcephaly and developmental delay [Derwinska et al., 2009].

Nowadays, some studies showed the importance of gene regulation by alternative splicing. Its importance is underscored by the fact that misregulated alternative splicing can lead to human disease [Raponi M, 2009; Faustino NA &

Cooper TA, 2003]. Alternative splicing is a major mechanism for modulating the expression of cellular and viral genes and enables a single gene to increase its coding capacity, allowing the synthesis of several structurally and functionally distinct protein isoforms [Black DL, 2000].

In spite of the type and location of the mutations in the *PTCH1* gene, all reported patients with craniofacial anomalies presented wide clinical heterogeneity [Ming et al., 2002; Ribeiro et al., 2006]. Here we report 7 new variants in PTCH1 gene, some in intronic region leading to alternative splicing sites and we provide the phenotypical delineation of these patients with special attention to the wide clinical spectrum.

SUBJECTS AND METHODS

Subjects

We study 77 individuals within the spectrum of HPE, which were ascertained by the Hospital of Rehabilitation of Craniofacial Anomalies, Bauru/SP, Brazil. This study was approved by the institutional review board of the Hospital and written informed consent was obtained from parents and from each person included in the study as controls. All patients had a normal karyotype. The control samples were obtained from 96 Brazilian people with no history of familial structural anomalies of the central nervous system.

PTCH1 analysis

Polymerase chain reaction (PCR) was conducted to amplify the 23 exons of the PTCH1 gene in the DNA samples. The 10µL PCR reaction mixture contained 5µL Biolase polymerase and dNTP mix (Bioline USA, Inc., Randolph, MA), 0.15µL of the forward and reverse primers, 0.5µL 5% dimethyl sulfoxide (DMSO) or ddH_2O, and 3.2µL ddH2O added to 1µL DNA at 20ng/mL. The reaction ran in an Applied Biosystem Gene Amp PCR System 9700 (Applied Biosystem, Foster City, CA). The primer-specific annealing temperatures and inclusion or exclusion of DMSO were determined using a gradient PCR cycler with varying test conditions. The amplified DNA was sent to

Functional Biosciences, Inc., Madison, Wisconsin where sequencing was performed following in house protocols. Sequence data was analyzed for variants using Consed (http://www.genome.washington.edu/UWGC/analysistools/consed.cfm) and manually inspected to confirm possible mutations found. The primers used were previously described by Mansilla et al., 2006.

RESULTS

The *PTCH1* analysis showed 7 new variants: 4 variants in intragenic region, and 3 variants in splicing site (Table 1).

The variation I395V (Figure 2a) was found in exon 8 in individual 8 (Figure 1). Another 2 variants were identified in exon 23 (A1380D and H1417N – Figure 2b,c) in two different patients (patients 14 and 15, respectively) (Figure 1). The analysis by PolyPhen showed that all variants are predicted to be benign. A silence mutation P1125P (Figure 2d) was present in patient 13 (Figure 1). All these variations were not found in 96 Brazilians controls.

A intronic deletion of 3bp (Figure 2e) was confirmed in 2 patients (11 and 12) (Figure 1). The analysis showed that it creates 2 new splicing site. Only the mother of patient 12 was available to analysis and she did not have the variant. A base change (C>T) (Figure 2f) was found in 2 patients (9 and 10) (Figure 1) and the analysis showed that it decreases the efficiency of splicing site.

A intronic duplication of 18bp (Figure 2g) was found in seven unrelated individuals within the spectrum of HPE (patients 1 to 7) (Figure 1). This variant was present 48 bp before exon 2 and was not found in 96 controls (c.202-58_202-49dupAAGCGGGCGTGGGCGCGC). The parents were also analyzed and the same variation was found in the father of patient 5. The analysis of this variation by the ESE finder program (http://rulai.cdhl.edu) showed that it creates 7 new splicing site. To confirm if this variation could be potentially pathogenic, the French group from Rennés, France sequenced the same PTCH1 region in 82 French patients with HPE and 46 French controls. A 18pb overlapping duplication was found (c.202-75_202-58dupGGTGCGCGCAAGCGGGCG) in 5 patients and 11 controls.

DISCUSSION

Alternative splicing (AS) is one of the major mechanisms by which humans produce the complexity of the proteome. It has been estimated that greater than 55% of all genes and at least 74% of multi-exon genes are alternatively spliced in humans [Kan et al., 2001; Johnson et al., 2003]. In addition, AS is also implicated in pathophysiological processes and it has been estimated that at least 15% of point mutations that cause human genetic diseases affect splicing [Krawczak et al., 1992]. According to the *PTCH1* mutation database (http://www.cybergene.se/cgi-bin/w3-msql/ptchbase/index.html), at least 20 mutations have been reported to potentially result in abnormal splicing in PTCH and some of them have been proven experimentally [Garcia-Blanco et al., 2004; Pastorino et al., 2005]. Thus, mutations having effect on splicing events do not seem to be uncommon. An increasing number of genetic diseases are known to be caused by mutations that alter splicing in cis (at least 15% of point mutations). Some of these mutations weaken or activate cis-acting element such as intronic splicing enhancers or intronic splicing silencers that are sometimes located in intronic sequences distant from exons.

The considerable phenotypic variability reported in inherited diseases can be attributed to the influence of genetic and/or environmental modulating factors. Amongst genetic causes, the phenotype modification could involve any aspect of genetic regulation from transcription to protein function. One aspect of this regulation is the splicing machinery that promotes precise removal of introns from pre-mRNAs to form mature mRNAs through a process involving both invariant and variant splicing motifs. The splicing mechanism also requires elements that act by stimulating (as do enhancers) or inhibiting (as do silencers) the recognition of splice sites. The complexity of the splicing machinery implies that researchers should study more systematically the possible consequences of nucleotide changes on the splicing of the gene transcript.

In this study, we found 4 variants in splicing site, and 3 new variants in intragenic region. The new variants I395V (Figure 2a), A1380D (Figure 2b), and H1417N (Figure 2c) were predicted to be benign by the PolyPhen analysis, however these variants were not found in the controls. It may be possible that these variants could be associated to the phenotype and further analysis should be done in order to

clarify these findings. A duplication of 18bp (Figure 2g) in splicing site was found in seven individuals with HPE. This variant was present 48 bp before exon 2 and was not found in 96 Brazilian controls. To confirm if this variation is a mutation or a polymosphism, the same region of the intron 1 in PTCH1 gene were sequenced in 82 French patients with the spectrum of HPE and 46 normal French individuals. A 18pb overlapping duplication was found in 5 patients and 11 controls. This result denotes that this variant is rather a polymorphism than a deleterious mutation, even it was not found in the Brazilian controls.

A deletion of 3bp (Figure 2e) in splicing site found in this work was confirmed in patient 11 and 12 presenting different phenotypes (Figure 1). The analysis by ESE finder showed that this create 2 new splicing site. This deletion was found 14bp before the exon 11 and was located inside the degenerated tract rich in pyrimidines. This variation could be or not providing a anomaly formation in protein and thus, damage the normal operation of *SHH* signaling.

Clinical studies identifying aberrant splicing mutations are of great importance for genetic counselling, as a good proportion of unclassified variants are often found to be the cause of inappropriate RNA processing [Baralle et al., 2009]. Such variants affecting splicing can be classified as pathogenic mutations or genetic variations causing predisposition to disease. The first category usually has a devastating effect on splicing, with a substantial loss of original protein function or even acquisition of an antagonistic function. An explanation for the second category relies on the fact that a weakly tolerated effect on splicing can be enhanced by additional phenomena such as affected expression of trans-acting factors that regulate splicing [Baralle et al., 2009]. In some studies were showed that the splicing machinery is a genetic modifier of disease severity [Nissim-Rafinia M and Kerem B, 2002].

Natural genetic variations in the splicing machinery might contribute to the predisposition of different individuals to human diseases and to the severity of their phenotype. The current progress in understanding the role of splicing modulation as a genetic modifier opens new avenues towards developing treatments for many human diseases [Nissim-Rafinia M and Kerem B, 2005]. Because 70% of the human multi-exon genes are alternatively spliced and produce different functional proteins [Johnson JM et al., 2003] and proteins that were initially identified to have a role in

transcription or translation were found to function as splicing factors [Burckin et al., 2005] it is reasonable to assume that splicing regulation is an important genetic modifier.

The different splicing patterns observed as a consequence of the number of pair base duplication could led to the generation of diverse transcripts, and their level of expression, could contribute to the phenotypic variability observed in the patients, ranging from typical HPE-Like phenotype to severe facial findings of the classical HPE.

This study will shed light on the reclassification of other intronic variants that may affect normal mRNA splicing, even though they do not alter the 5' and 3' consensus splice sites.

Conflict of interest

None of the authors have any financial interests or other relationships of a commercial nature that they believe could be construed as resulting in an actual, potential, or apparent conflict of interest with regard to the manuscript submitted for review.

REFERENCES

Baralle D, Lucassen A, Buratti E. Missed threads. 2009. The impact of pre-mRNA splicing defects on clinical practice. EMBO Rep 10:810-816.

Barkovich AJ, Quint DJ. 1993. Middle interhemispheric fusion: an unusual variant of holoprosencephaly. AJNR Am J Neuroradiol 14:431-440.

Barr M Jr, Hanson JW, Currey K, Sharp S, Toriello H, Schmickel RD, Wilson GN. 1983. Holoprosencephaly in infants of diabetic mothers. J Pediatr 102:565-8.

Black DL. 2000. Protein diversity from alternative splicing: a challenge for bioinformatics and post-genome biology. Cell 103:367-70.

Brown SA, Warburton D, Brown LY, Yu CY, Roeder ER, Stengel-Rutkowski S, Hennekam RC, Muenke M.1998. Holoprosencephaly due to mutations in ZIC2, a homologue of Drosophila odd-paired. Nat Genet 20:180-3.

Burckin T, Nagel R, Mandel-Gutfreund Y, Shiue L, Clark TA, Chong JL, Chang TH, Squazzo S, Hartzog G, Ares M Jr. 2005. Exploring functional relationships between components of the gene expression machinery. Nat Struct Mol Biol 12:175-82.

Cohen MM Jr 2003 Craniofacial anomalies: Clinical and molecular perspectives. Ann Acad Med Singapore 32:244-51.

Cohen MM Jr. 2010. Holoprosencephaly: A mythologic and teratologic distillate. Am J Med Genet C Semin Med Genet 154C:8-12.

Derwińska K, Smyk M, Cooper ML, Bader P, Cheung SW, Stankiewicz P. 2009. PTCH1 duplication in a family with microcephaly and mild developmental delay. Eur J Hum Genet 17:267-271.

Faustino NA, Cooper TA. 2003. Pre-mRNA splicing and human disease. Genes Dev.17:419-37.

Garcia-Blanco MA, Baraniak AP, Lasda EL. 2004. Alternative splicing in disease and therapy. Nat Biotechnol 22:535-46.

Gripp KW, Wotton D, Edwards MC, Roessler E, Ades L, Meinecke P, Richieri-Costa A, Zackai EH, Massagué J, Muenke M, Elledge SJ. 2000. Mutations in TGIF cause holoprosencephaly and link NODAL signalling to human neural axis determination Nat Genet 25:205-8.

Hahn JS, Plawner LL. 2004. Evaluation and management of children with holoprosencephaly. Pediatr Neurol. 31:79-88.

Hall JG, Pallister PD, Clarren SK, Beckwith JB, Wiglesworth FW, Fraser FC, Cho S, Benke PJ, Reed SD. 1980. Congenital hypothalamic hamartoblastoma, hypopituitarism, imperforate anus and postaxial polydactyly--a new syndrome? Part I: clinical, causal, and pathogenetic considerations. Am J Med Genet 7:47-74.

Johnson JM, Castle J, Garrett-Engele P, Kan Z, Loerch PM, Armour CD, Santos R, Schadt EE, Stoughton R, Shoemaker DD. 2003. Genome-wide survey of human alternative pre-mRNA splicing with exon junction microarrays. Science 302:2141-2144.

Johnson RL, Rothman AL, Xie J, Goodrich LV, Bare JW, Bonifas JM, Quinn AG, Myers RM, Cox DR, Epstein EH Jr, Scott MP. 1996. Human homolog of patched, a candidate gene for the basal cell nevus syndrome. Science 272:1668-1671.

Kelley RL, Roessler E, Hennekam RC, Feldman GL, Kosaki K, Jones MC, Palumbos JC, Muenke M. 1996. Holoprosencephaly in RSH/Smith-Lemli-Opitz syndrome: does abnormal cholesterol metabolism affect the function of Sonic Hedgehog? Am J Med Genet 66:478-84.

Kan Z, Rouchka EC, Gish WR, States DJ. 2001. Gene structure prediction and alternative splicing analysis using genomically aligned ESTs. Genome Res 11:889-900.

Krawczak M, Reiss J, Cooper DN. 1992.The mutational spectrum of single base-pair substitutions in mRNA splice junctions of human genes: causes and consequences. Hum Genet 90:41-54.

Leoncini E, Baranello G, Orioli IM, Annerén G, Bakker M, Bianchi F, Bower C, Canfield MA, Castilla EE, Cocchi G, Correa A, De Vigan C, Doray B, Feldkamp ML, Gatt M, Irgens LM, Lowry RB, Maraschini A, Mc Donnell R, Morgan M, Mutchinick O, Poetzsch S, Riley M, Ritvanen A, Gnansia ER, Scarano G, Sipek A, Tenconi R, Mastroiacovo P. 2008. Frequency of holoprosencephaly in the International Clearinghouse Birth Defects Surveillance Systems: searching for population variations. Birth Defects Res A Clin Mol Teratol 82:585-91.

Marigo V, Davey RA, Zuo Y, Cunningham JM, Tabin CJ. 1996 Biochemical evidence that patched is the Hedgehog receptor. Nature 384:176-179.

Matsunaga E, Shiota K. 1977. Holoprosencephaly in human embryos: epidemiologic studies of 150 cases. Teratology 16:261-272.

Matsuzawa N, Nagao T, Shimozato K, Niikawa N, Yoshiura KI. 2006. Patched homologue 1 mutations in four Japanese families with basal cell nevus syndrome. J Clin Pathol 59:1084-1086.

Ming JE, Kaupas ME, Roessler E, Brunner HG, Golabi M, Tekin M, Stratton RF, Sujansky E, Bale SJ, Muenke M. 2002. Mutations in PATCHED-1, the receptor for SONIC HEDGEHOG, are associated with holoprosencephaly. Hum Genet 110:297-301.

Nissim-Rafinia M, Kerem B. 2002. Splicing regulation as a potential genetic modifier. Trends Genet.18:123-7.

Nissim-Rafinia M, Kerem B. 2005. The splicing machinery is a genetic modifier of disease severity Trends Genet 21:480-483.

Pastorino L, Cusano R, Nasti S, Faravelli F, Forzano F, Baldo C, Barile M, Gliori S, Muggianu M, Ghigliotti G, Lacaita MG, Lo Muzio L, Bianchi-Scarra G. 2005. Molecular characterization of Italian nevoid basal cell carcinoma syndrome patients. Hum Mutat 25:322-3.

Raponi M, Buratti E, Dassie E, Upadhyaya M, Baralle D. 2009. Low U1 snRNP dependence at the NF1 exon 29 donor splice site. Febs J 276:2060-73.

Ribeiro LA, Murray JC, Richieri-Costa A. 2006. PTCH mutations in four Brazilian patients with holoprosencephaly and in one with holoprosencephaly-like features and normal MRI. Am J Med Genet A 140:2584-6.

Richieri-Costa A, Ribeiro LA. 2006. Holoprosencephaly-like phenotype: clinical and genetic perspectives. Am J Med Genet A 140:2587-2593.

Roessler E, Belloni E, Gaudenz K, Jay P, Berta P, Scherer SW, Tsui LC, Muenke M. 1996. Mutations in the human Sonic Hedgehog gene cause holoprosencephaly .Nat Genet 14:357-60

Roessler E, Du YZ, Mullor JL, Casas E, Allen WP, Gillessen-Kaesbach G, Roeder ER, Ming JE, Ruiz i Altaba A, Muenke M. 2003. Loss-of-function mutations in the human GLI2 gene are associated with pituitary anomalies and holoprosencephaly-like features .Proc Natl Acad Sci U S A 100:13424-9.

Roessler E, Pei W, Ouspenskaia MV, Karkera JD, Veléz JI, Banerjee-Basu S, Gibney G, Lupo PJ, Mitchell LE, Towbin JA, Bowers P, Belmont JW, Goldmuntz E, Baxevanis AD, Feldman B, Muenke M. 2009. Cumulative ligand activity of NODAL mutations and modifiers are linked to human heart defects and holoprosencephaly. Mol Genet Metab 98:225-34.

Stone DM, Hynes M, Armanini M, Swanson TA, Gu Q, Johnson RL, Scott MP, Pennica D, Goddard A, Phillips H, Noll M, Hooper JE, de Sauvage F, Rosenthal A. 1996.The tumour-suppressor gene patched encodes a candidate receptor for Sonic hedgehog. Nature 384:129-134.

Wallis DE, Roessler E, Hehr U, Nanni L, Wiltshire T, Richieri-Costa A, Gillessen-Kaesbach G, Zackai EH, Rommens J, Muenke M. 1999. Mutations in the homeodomain of the human SIX3 gene cause holoprosencephaly Nat Genet 22:196-8.

Table 1 - Molecular findings in *PTCH1* gene in patients within the HPE spectrum

Localization	Region	Variation	AA change	PolyPhen	Patients
chr9:97,308,750	intronic	IVS1-48ins18pb			1 to 7
-	exon8	1183A>G	I395V	benign	8
chr9:97,281,017	intron 7	IVS7-86C>T	-	-	9 and 10
chr9:97,278,847/846/845	intron 10	IVS10-14del 3bp	-	-	11 and 12
	exon20	3375C>T	P1125P		13
	exon23	4139G>T	A1380D	benign	14
	exon23	4249C>A	H1417N	benign	15

Figure 1 - Clinical aspects of the patients with *PTCH1* variations

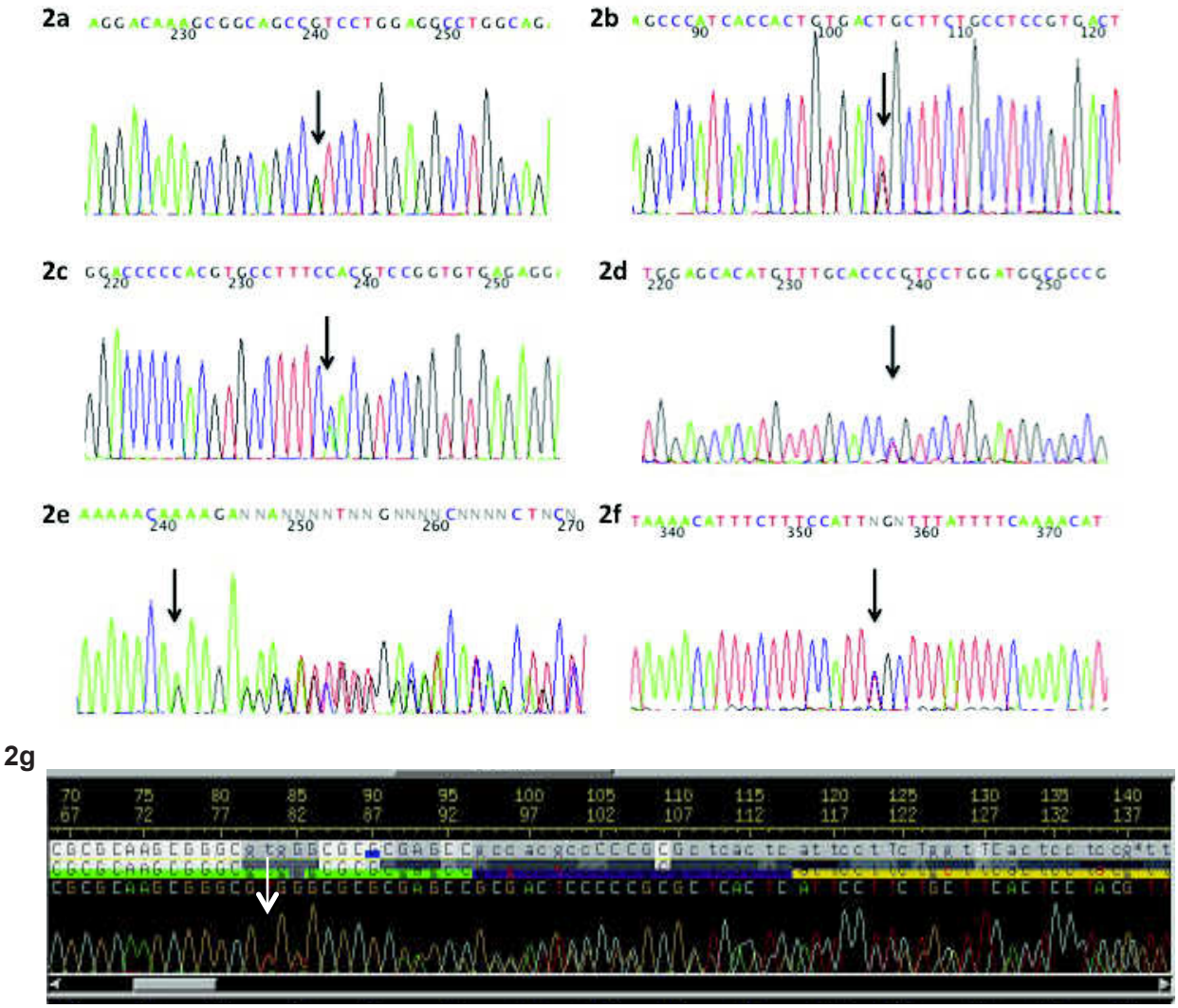

Figure 2 - *PTCH1* variations detected in the HPE patients

REFERÊNCIAS

REFERÊNCIAS

ABE, Y., OKA, A., MIZUGUCHI, M., IGARASHI, T., ISHIKAWA, S. et al. EYA4, deleted in a case with middle interhemispheric variant of holoprosencephaly, interacts with SIX3 both physically and functionally. **Hum Mutat**, United States, v. 30, n. 10, p. 946-55, out 2009.

ALAPPAT, S., ZHANG, Z.Y., CHEN, Y.P. Msx homeobox gene family and craniofacial development. **Cell Res**, England, v. 13, n. 6, p. 429-42, dec 2003.

BAI, C.B., STEPHEN, D. AND JOYNER, A.L. All mouse ventral spinal cord patterning by hedgehog is Gli dependent and involves an activator function of Gli3. **Dev. Cell**, United States, v. 6, n. 1, p. 103-115, jan 2004

BARALLE, D., LUCASSEN, A., BURATTI, E. Missed threads. The impact of pre-mRNA splicing defects on clinical practice. **EMBO Rep**, England, v. 10, n. 8, p. 810-6, Aug 2009.

BARKOVICH, A.J., QUINT, D.J. Middle interhemispheric fusion: an unusual variant of holoprosencephaly. **AJNR Am J Neuroradiol**, United States, v. 14, n. 2, p. 431-40, Mar-Apr 1993.

BARR, M. JR., HANSON, J.W., CURREY, K., SHARP, S., TORIELLO, H., SCHMICKEL, R.D., WILSON, G.N. Holoprosencephaly in infants of diabetic mothers. **J Pediatr**, United States, v. 102, n. 4, p. 565-8, Apr 1983.

BELLONI, E., MUENKE, M., ROESSLER, E., TRAVERSO, G. et al. Identification of Sonic Hedgehog as a candidade gene responsible for holoprosensephaly. **Nat Genet**, United States, v. 14, n. 3, p. 353-6, nov 1996.

BENDAVID, C.,ROCHARD, L., DUBOURG, C., SEGUIN, J., GICQUEL, I., PASQUIER, L., VIGNERON, J., LAQUERRIÈRE, A., MARCORELLES, P., JEANNE-PASQUIER, C., ROULEAU, C., JAILLARD, S., MOSSER. J.,ODENT, S., DAVID, V. Array-CGH analysis indicates a high prevalence of genomic rearrangements in holoprosencephaly: an updated map of candidate loci. **Hum Mutat**., United States, v. 30, n. 8, p. 1175-82, aug 2009.

BERTOLACINI, C.D.P, RIBEIRO-BICUDO, L.A.M PETRIN, A., RICHIERI-COSTA, A. AND MURRAY, J.C. Clinical findings en patients with GLI2 mutation – phenotypic variability. **Clinical Genetics**, Denmark, v. 81, n. 1, p. 70-5, jan 2012

BLACK DL. Protein diversity from alternative splicing: a challenge for bioinformatics and post-genome biology. **Cell.**, United States, v. 103, n. 3, p. 367-70, oct 2000.

BRITO, J.M., TEILLET, M.A., LE DOUARIN, NM. Induction of mirror-image supernumerary jaws in chicken mandibular mesenchyme by Sonic Hedgehog-producing cells. **Development**, England, v. 135, n. 13, p. 2311-9, jul 2008.

BROWN, S.A.,WARBURTON, D., BROWN, L.Y., YU, C.Y., ROEDER, E.R., STENGEL-RUTKOWSKI, S., HENNEKAM, R.C., MUENKE, M. Holoprosencephaly due to mutations in ZIC2, a homologue of Drosophila odd-paired. **Nat Genet**, United States, v. 20, n. 2, p. 180-3, oct 1998.

BRUGMANN, S.A., ALLEN, N.C., JAMES, A.W., MEKONNEN, Z., MADAN, E., HELMS, J.A. A primary cilia-dependent etiology for midline facial disorders. **Hum Mol Genet**, England, v. 19, n.8, p. 1577-92, jan 2010.

BURCKIN, T., NAGEL, R., MANDEL-GUTFREUND, Y., SHIUE, L., CLARK, T.A., CHONG, J.L., CHANG, T.H., SQUAZZO, S., HARTZOG, G., ARES, M. JR. Exploring functional relationships between components of the gene expression machinery. **Nat Struct Mol Biol**., United States, v. 12, n. 2, p. 175-82, jan 2005.

CHAI, Y.,JIANG, X., ITO, Y., BRINGAS, P. JR, HAN, J., ROWITCH, D.H., SORIANO, P., MCMAHON, A.P., SUCOV, H.M. Fate of the mammalian cranial neural crest during tooth and mandibular morphogenesis.**Development**, England, v. 127, n. 8, p. 1671-9, apr 2000.

CIUREA, A.V., TOADER, C. Genetics of craniosynostosis: review of the literature. **J Med Life**, Romania, v. 2, n. 1, p. 5-17, jan 2009.

COBOURNE, M. T. Construction for the modern head: current concept in craniofacial development. **J. Orthod**., England, v. 27, n.4, p. 307-14, dec 2000.

COHEN, M.M.Jr. Perspectives on holoprosencephaly: Part I. Epidemiology, genetics, and syndromology. **Teratology**, United States, v. 40, n. 3, p.211-35, sep 1989.

COHEN, MM. JR. Craniofacial anomalies: Clinical and molecular perspectives. **Ann Acad Med Singapore**., Singapore, v. 32, n. 2, p. 244-51, mar 2003.

COHEN, MM. JR. Holoprosencephaly: A mythologic and teratologic distillate. **Am J Med Genet C Semin Med Genet**., United States, v. 154, n. 1, p. 8-12, feb 2010.

COHEN, MM. JR. Holoprosencephaly: clinical, anatomic, and molecular dimensions. **Birth Defects Res A Clin Mol Teratol**., United States, v. 76, n. 9, p. 658-73, sep 2006.

CORRALES, J.D., ROCCO, G.L., BLAESS, S., GUO, Q., JOYNER, A.L. Spatial pattern of sonic hedgehog signaling through Gli genes during cerebellum development. **Development**, United States, v. 131, n. 22, p. 5581-90, nov 2004.

DAVID, D., MARQUES, B., FERREIRA, C., VIEIRA, P., CORONA-RIVERA, A., FERREIRA, J.C., VAN BOKHOVEN, H. Characterization of two ectrodactyly-associated translocation breakpoints separated by 2.5 Mb on chromosome 2q14.1-q14.2. **Eur J Hum Genet**, England, v. 17, n. 8, p. 1024-33, feb 2009.

DE LA CRUZ, J.M., BAMFORD, R.N., BURDINE, R.D., ROESSLER E, BARKOVICH AJ, DONNAI D, SCHIER AF, MUENKE M. 2002. A loss-of-function mutation in the CFC domain of TDGF1 is associated with human forebrain defects. **Hum Genet**, United States, v. 110, n. 5, p. 422-428, May 2002.

DEMEYER, W., ZEMAN, W., PALMER, C.G. The face predicts the brain: Diagnostic significance of median facial anomalies for holoprosencephaly (arhinencephaly). **Pediatrics**, United States, v. 34, p. 256-63, aug 1963.

DERWIŃSKA, K., SMYK, M., COOPER, M.L., BADER, P., CHEUNG, S.W., STANKIEWICZ, P.PTCH1 duplication in a family with microcephaly and mild developmental delay. **Eur J Hum Genet.**, England, v. 17, n. 2, p. 267-71, feb 2009

DONNER, A.L., MAAS, R.L. Conservation and non-conservation of genetic pathways in eye specification**. Int J Dev Biol.**, Spain, v. 48, n.8-9, p. 743-53, 2004.

DUBOURG, C., BENDAVID, C., PASQUIER, L., HENRY, C., ODENT, S., DAVID, V. Holoprosencephaly. **Orphanet. J. RareDis.**, Engalnd, v. 2, p. 2-8, feb 2007.

FAUSTINO, N.A.,COOPER, T.A. Pre-mRNA splicing and human disease. **Genes Dev**., United States,v. 17, n. 4, p. 419-37, feb 2003.

FRANÇA, M.M., JORGE, A.A., CARVALHO, L.R., COSTALONGA, E.F., VASQUES, G.A., LEITE, C.C., MENDONCA, B.B., ARNHOLD, I.J. Novel heterozygous nonsense GLI2 mutations in patients with hypopituitarism and ectopic posterior pituitary lobe without holoprosencephaly. **J Clin Endocrinol Metab.**, United States,v. 95, n. 11, p. 384-91, aug 2010.

FRANCIS-WEST, P., LADHER, R., BARLOW, A., GRAVESON, A. Signalling interactions during facial development. **Mech. Dev**, Irelend, v. 75, n. 1-2, p. 3-28, Jul 1998.

GABBETT, M.T, ROBERTSON, S.P., BROADBENT, R., AFTIMOS, S., SACHDEV, R., NEZARATI, M.M. Characterizing the oculoauriculofrontonasalsyndrome. **Clin Dysmorphol**, England, v. 17, n. 2, p. 79-85, apr 2008.

GARCIA-BLANCO, M.A., BARANIAK, A.P., LASDA, E.L. Alternative splicing in disease and therapy. **Nat Biotechnol**., United States, v. 22, n. 5, p. 535-46, may 2004.

GOODRICH, L.V., MILENKOVIĆ, L., HIGGINS, K.M., SCOTT, M.P. Altered neural cell fates and medulloblastoma in mouse patched mutants. **Science**, United States,v. 277, n. 5329, p. 1109-13, aug 1997.

GORLIN, R.J., COHEN, M.M., RAOUL, C.M. Syndromes of head and neck. 4thed. New York, NY: Oxford University press; 2001, p. 707-9, 977-81.

GRABB, W.C. The first and secondbranchial arch syndrome. **Plast Reconstr Surg**, United States, v. 36, n. 5, p. 485-508, nov 1965.

GRIPP, K.W.,WOTTON, D., EDWARDS, M.C., ROESSLER, E., ADES, L., MEINECKE, P., RICHIERI-COSTA, A., ZACKAI, E.H., MASSAGUÉ, J., MUENKE, M., ELLEDGE, S.J. Mutations in TGIF cause holoprosencephaly and link NODAL signalling to human neural axis determination. **Nat Genet**., United States, v. 25, n. 2, p. 205-8, jun 2000.

GUION-ALMEIDA, M.L. DA SILVA LOPES, V.L. Frontonasal dysplasia, Poland anomaly and unilateral hypoplasia of lower limb: report on a male patient. **Clin. Dysmorphol**., England, v. 12, n. 4, p. 233-6, oct 2003.

GUION-ALMEIDA, M.L. Hipertelorismo e defeitos de linha média facial. Estudo genético clínico de uma amostra de pacientes. [tese] Campinas: Faculdade de Ciências Médicas da Universidade Estadual de Campinas, 2000.

GUION-ALMEIDA, M.L., LOPES, V.L. Oculoauriculofrontonasal spectrum in an adult Brazilian male. **Clin. Dysmorphol**, England, v. 6, n. 3, p. 251-5, jul 1997.

GUION-ALMEIDA, M.L., RICHIERI-COSTA, A. Acrofrontofacionasaldysostosis: report of the third Brazilian family. **Am. J. Med. Genet.**, United States, v. A 119, n. 2, p. 238-41, Jun 2003.

GUION-ALMEIDA, M.L., RICHIERI-COSTA, A. Frontonasal malformation, first branchial arch anomalies, congenital heart defect, and severe central nervous system involvement: a possible "new" autosomal recessive syndrome? **Am. J. Med. Genet**. A., UnitedStates, v. 140, n. 22, p. 2478-81, 2006.

GUION-ALMEIDA, M.L., RICHIERI-COSTA, A. New syndrome of growth and mental retardation, structural anomalies of the central nervous system, and first branchial arch, anophthalmia, heminasal a/hypoplasia, and atypical clefting: report on four Brazilian patients. **Am. J. Med. Genet**., United States, v. 87, n. 3, p. 237-44, nov 1999.

GUION-ALMEIDA, M.L., RICHIERI-COSTA, A., SAAVEDRA, D., COHEN, M.M. JR.Frontonasal dysplasia: analysis of 21 cases and literature review. **Int. J. Oral**., Denmark, Maxillofac. Surg., v. 25, n. 2, p. 91-7, apr 1996.

GUION-ALMEIDA, M.L., RICHIERI-COSTA, A., ZECHI-CEIDE, R.M., Holoprosencephaly spectrum, ano/microphthalmia, and first branchial arch defects: evidence for a new disorder. **Clin. Dysmorphol**., England, v. 17, n. 1, p. 41-6, jan 2008.

GUION-ALMEIDA, M.L., RICHIERI-COSTA, A.Frontonasal dysplasia, macroblepharon, eyelid colobomas, ear anomalies, macrostomia, mental retardation and CNS structural anomalies: defining the phenotype. **Clin. Dysmorphol**., England, v. 10, n.2, p. 81-6, Apr 2001.

HAHN, J.S., PLAWNER, L.L. Evaluation and management of children with holoprosencephaly. **Pediatr Neurol.**, United States, v. 31, n. 2, p. 79-88, aug 2004.

HALL, J.G., PALLISTER, P.D., CLARREN, S.K., BECKWITH, J.B., WIGLESWORTH, F.W., FRASER, F.C., CHO, S., BENKE, P.J, REED, S.D. Congenital hypothalamic hamartoblastoma, hypopituitarism, imperforate anus and postaxial polydactyly--a new syndrome? Part I: clinical, causal, and pathogenetic considerations. **Am J Med Genet.**, United States, v. 7, n. 1, p. 47-74, 1980.

HU D, MARCUCIO RS. A SHH-responsive signaling center in the forebrain regulates craniofacial morphogenesis via the facial ectoderm. **Development**, England, v. 136, n. 1, p. 107-16, jan 2009.

HU, D., HELMS, J.A. The role of sonic hedgehog in normal and abnormal craniofacial morphogenesis. **Development**, England, v. 126, n. 21, p. 4873-84, nov 1999.

JEHEE, F.S., KREPISCHI-SANTOS, A.C., ROCHA, K.M., CAVALCANTI, D.P., KIM, C.A., BERTOLA, D.R., ALONSO, L.G., D'ANGELO, C.S., MAZZEU, J.F., FROYEN, G., LUGTENBERG, D., VIANNA-MORGANTE, A.M., ROSENBERG, C., PASSOS-BUENO, M.R.Highfrequency of submicroscopic chromosomal imbalances in patients with syndromiccraniosynostosis detected by a combined approach of microsatellite segregation analysis, multiplex ligation-dependent probe amplification and array-based comparative genome hybridisation. **J Med Genet**, United States, v. 45, n. 7, p. 447-50, may 2008.

JIANG, R., BUSH, J.O., LIDRAL, A.C. Development of the upper lip: morphogenetic and molecular mechanisms. **Dev. Dyn**, United States, v. 235, n. 5, p. 1152-66, may 2006.

JOHNSON, J.M., CASTLE, J., GARRETT-ENGELE, P., KAN, Z., LOERCH, P.M, ARMOUR, C.D., SANTOS, R., SCHADT, E.E., STOUGHTON, R., SHOEMAKER, D.D. Genome-wide survey of human alternative pre-mRNA splicing with exon junction microarrays. **Science**, United States, v. 302, n. 5653, p. 2141-4, dec 2003.

JOHNSON, R. L., ROTHMAN, A. L., XIE, J., GOODRICH, L. V., BARE, J. W., BONIFAS, J. M., QUINN, A. G., MYERS, R. M., COX, D. R., EPSTEIN, E. H., JR., AND SCOTT, M. P. Human homolog of patched, a candidate gene for the basal cell nevus syndrome. **Science**, Washington, v. 272, n. 5268, p. 1668-71, jun 1996.

KAMNASARAN, D., CHEN, C.P., DEVRIENDT, K., MEHTA, L., COX, D.W. Defining a holoprosencephaly locus on human chromosome 14q13 and characterization of potential candidate genes. **Genomics**, United States, v. 85, n. 5, p.608-21, may 2005.

KAN, Z., ROUCHKA, E.C., GISH, W.R., STATES, D.J. Gene structure prediction and alternative splicing analysis using genomically aligned ESTs. **Genome Res**, United States, v. 11, n. 5, p. 889-900, may 2001.

KE, Z., KONDRICHIN, I., GONG, Z., KORZH, V. Combined activity of the two Gli2 genes of zebrafish play a major role in Hedgehog signaling during zebrafish neurodevelopment. **Mol Cell Neurosci**, United States, v. 37, n. 2, p. 388-401, feb 2008.

KELLEY, R.L., ROESSLER, E., HENNEKAM, R.C., FELDMAN, G.L., KOSAKI, K., JONES, M.C., PALUMBOS, J.C., MUENKE, M. Holoprosencephaly in RSH/Smith-Lemli-Opitz syndrome: does abnormal cholesterol metabolism affect the function of Sonic Hedgehog? **Am J Med Genet**, United States, v. 66, n. 4, p. 478-84, dec 1996.

KRAWCZAK, M., REISS, J., COOPER, D.N. The mutational spectrum of single base-pair substitutions in mRNA splice junctions of human genes: causes and consequences. **Hum Genet**, Germany, v. 90, n. 1-2, p. 41-54, oct 1999.

LAI, K., ROBERTSON, M.J., SCHAFFER, D.V. The sonic hedgehog signaling system as a bistable genetic switch. **Biophys J**, United States, v. 86, n. 5, p. 2748-57, may 2004.

LEBEL, M., MO, R., SHIMAMURA, K., HUI, C.C. Gli2 and Gli3 play distinct roles in the dorsoventral patterning of the mouse hindbrain. **Dev Biol**, United States, v. 302, n. 1, p. 345-55, feb 2007.

LEONCINI, E., BARANELLO, G., ORIOLI, I.M., ANNERÉN, G., BAKKER, M, BIANCHI, F., BOWER, C., CANFIELD, M.A., CASTILLA, E.E., COCCHI, G., CORREA, A., DE VIGAN, C., DORAY, B., FELDKAMP, M.L., GATT, M., IRGENS, L.M., LOWRY, R.B., MARASCHINI, A., MC DONNELL, R., MORGAN, M., MUTCHINICK, O., POETZSCH, S., RILEY, M., RITVANEN, A., GNANSIA, E.R., SCARANO, G., SIPEK, A., TENCONI, R., MASTROIACOVO, P. Frequency of holoprosencephaly in the International Clearinghouse Birth Defects Surveillance Systems: searching for population variations. **Birth Defects Res A Clin Mol Teratol**, United States, v. 82, n. 8, p. 585-91, aug 2008.

MANSILLA, M.A., COOPER, M.E., GOLDSTEIN, T., CASTILLA, E.E., LOPEZ CAMELO, J.S., MARAZITA, M.L., MURRAY, J.C. Contributions of PTCH gene variants to isolated cleft lip and palate. **Cleft Palate Craniofac J**, United States, v. 43, n. 1, p. 21-9, jan 2006.

MAO, J.J., NAH, H.D. Growth and development: hereditary and mechanical modulations. **Am J Orthod Dentofacial Orthop**, United States, v. 125, n. 6, p. 676-89, jun 2004.

MARIGO, V., DAVEY, R.A., ZUO, Y., CUNNINGHAM, J.M, TABIN C.J. Biochemical evidence that patched is the Hedgehog receptor. **Nature**, England, v. 384, n. 6605, p. 176-9, nov 1996.

MARTINELLI, D.C., FAN, C.M. A sonic hedgehog missense mutation associated with holoprosencephaly causes defective binding to GAS1. **J Biol Chem**, United States, v. 284, n. 29, p. 19169-72. Jul 2009.

MATSUMOTO N, FUJIMOTO M, KATO R, NIIKAWA N.Assignment of the human GLI2 gene to 2q14 by fluorescence in situ hybridization. **Genomics**. United States, v. 36, n. 1, p. 220-1, aug 1996.

MATSUNAGA, E., SHIOTA, K. Holoprosencephaly in human embryos: epidemiologic studies of 150 cases. **Teratology**, United States, v. 16, n. 3, p. 261-72, dec 1977.

MATSUZAWA, N., NAGAO, T., SHIMOZATO, K., NIIKAWA, N., YOSHIURA,K.I.Patched homologue 1 mutations in four Japanese families with basal cell nevus syndrome. **J Clin Pathol.**, England, v. 59, n. 10, p. 1084-6, oct 2006.

MIAO, D., LIU, H., PLUT, P., NIU, M., HUO, R., GOLTZMAN, D., HENDERSON, J.E. Impaired endochondral bone development and osteopenia in Gli2-deficient mice. **Exp Cell Res**, United States, v. 294, n. 1, n. 210-22, mar 2004.

MING, J.E., KAUPAS, M.E., ROESSLER, E., BRUNNER, H.G., GOLABI, M. et al. Mutations in PATCHED-1, the receptor for SONIC HEDGEHOG, are associated with holoprosencephaly. Hum Genet., United States, v. 110, n. 4, p. 297-301, apr 2002.

MORRISON, D., FITZPATRICK, D., HANSON, I. , WILLIAMSON, K.et al. National study of microphthalmia, anophthalmia, and coloboma (MAC) in Scotland: investigation of genetic aetiology. **J Med Genet**, v.39, n.1, p.16-22, jan 2002.

MUENKE, M., BEACHY, P.A. Genetics of ventral forebrain development and holoprosencephaly. Curr Opin Genet Dev, England, v. 10, n. 3, p. 262-9, jun 2000.

NIE, X., LUUKKO, K., KETTUNEN, P. BMP signalling in craniofacial development. **Int. J. Dev. Biol**., Spain, v. 50, n.6, p. 511-21, 2006.

NISSIM-RAFINIA, M., KEREM, B. Splicing regulation as a potential genetic modifier. **Trends Genet**, England, v. 18, n. 3, p. 123-7, mar 2002.

NISSIM-RAFINIA, M., KEREM, B. The splicing machinery is a genetic modifier of disease severity. **Trends Genet**, England, v. 21, n. 9, p. 480-3, sep 2005.

OPITZ, J.M. Blastogenesis and the “primary field” in human development. New York: Alan R. Liss, Inc., for the National Foundation – March of Dimes. **Birth Deects Orig Artic**., United States, v. 29, n.1, p. 3-37, 1993.

OPITZ, J.M., GIBERT, E.F. CNS anomaies and the midine as a “developmental field”. **Am. J. Med. Genet**, United States,v. 12, n. 4, p. 443-455, aug 1982.

PARK, H.L., BAI, C., PLATT, K.A., MATISE, M.P. et al. Mouse Gli1 mutants are viable but have defects in SHH signaling in combination with a Gli2 mutation. **Development.**, England, v. 127, n. 8, p. 1593-605, apr 2000.

PASSOS-BUENO, M.R., ORNELAS, C.C., FANGANIELLO, R.D. Syndromes of the first and second pharyngeal arches: A review. **Am J Med Genet A**., United States, v. 149A, n. 8, p. 1853-9, aug 2009.

PASTORINO, L., CUSANO, R., NASTI, S., FARAVELLI, F., FORZANO, F., BALDO, C., BARILE, M., GLIORI, S., MUGGIANU, M., GHIGLIOTTI, G., LACAITA, M.G., LO MUZIO, L., BIANCHI-SCARRA, G. Molecular characterization of Italian nevoid basal cell carcinoma syndrome patients. **Hum Mutat**, United States, v. 25, n. 3, p. 322-3, mar 2005.

PURCELL, P., JOO, B.W., HU, J.K., TRAN, P.V., CALICCHIO, M.L., O'CONNELL, D.J., MAAS, R.L., TABIN, C.J. Temporomandibular joint formation requires two distinct hedgehog-dependent steps. **Proc Natl Acad Sci U S A**, United States, v. 106, n. 43, p. 18297-302, oct 2009.

RAHIMOV F, RIBEIRO LA, DE MIRANDA E, RICHIERI-COSTA A, MURRAY JC.GLI2 mutations in four Brazilian patients: how wide is the phenotypic spectrum? **Am J Med Genet A**., United States, v. 140, n. 23, p. 2571-6, dec 2006.

RAPONI, M., BURATTI, E., DASSIE, E., UPADHYAYA, M., BARALLE, D. Low U1 snRNP dependence at the NF1 exon 29 donor splice site. **FEBS J.**, England, v. 276, n. 7, p. 2060-73, apr 2009.

RIBEIRO LA, MURRAY JC, RICHIERI-COSTA A. PTCH mutations in four Brazilian patients with holoprosencephaly and in one with holoprosencephaly-like features and normal MRI. **Am J Med Genet A.** United States, 2006 Dec 1;v.140, n.23,p.2584-6, dec 2006.

RICHIERI-COSTA, A, RIBEIRO, L A. Cerebro-oculo-nasal syndrome, a disorder with some manifestations suggestive of the holoprosencephalic spectrum: new case and imaging review of previous cases. **Am. J. Med. Genet.**, United States, v. 136A, n. 4, p. 352-353, aug 2005.

RICHIERI-COSTA, A., GUION-ALMEIDA, M.L. Syndrome of Frontonasal Dysplasia, Callosal Agenesis, Basal Encephalocele, and Eye Anomalies - Phenotypic and Aetiological Considerations. **Int. J. Med. Sci**., Australia, v. 1, n. 1, p. 34-42, mar 2004.

RICHIERI-COSTA, A., RIBEIRO, L.A. Holoprosencephaly-like phenotype: Clinical and genetics perspectives. **Am J Med Genet***,* United States, v. 14, n. 23, p. 2587-93, dec 2006a.

RICHIERI-COSTA, A., RIBEIRO, L.A. PTCH mutations in four Brazilian patients with holoprosencephaly and one with holoprosencephaly-like features and normal MRI. **Am J Med Genet***,* United States, v. 140, n. 23, p. 2584-6, dec 2006b.

ROACH, E., DEMEYER, W., CONNEALLY, P.M., PALMER, C., MERRIT, A.D. Holoprosencephaly: birth data, genetic and demographic analyses of 30 families. **Birth Defects Orig Artic Ser**, United States, v. 1, n. 2, p. 294-313, 1975.

ROESSLER, E., DU, Y.Z., MULLOR, J.L., CASAS, E. et al. Loss-of-function mutations in the human GLI2 gene are associated with pituitary anomalies and holoprosencephaly-like features. **Proc Natl Acad Sci U S A**., United States, v. 100, n. 23, p. 13424-9, nov 2003.

ROESSLER, E., MUENKE, M. How a Hedgehog might see holoprosencephaly. **Hum Mol Genet.**, England, v. 12, n. 1, p. 15-25, apr 2003.

ROESSLER, E., OUSPENSKAIA, M.V., KARKERA, J.D., VELEZ, J.I., KANTIPONG, A., LACBAWAN, F., BOWERS, P., BELMONT, J.W., TOWBIN, J.A., GOLDMUNTZ, E., FELDMAN, B., MUENKE, M. Reduced NODAL signaling strength via mutation of several pathway members including FOXH1 is linked to human heart defects and holoprosencephaly. **Am J Hum Genet**, United States, v. 83, n. 1, p. 18-29, Jul 2008.

ROESSLER, E., PEI, W., OUSPENSKAIA, M.V., KARKERA, J.D., VELÉZ, J.I., BANERJEE-BASU, S., GIBNEY, G., LUPO, P.J., MITCHELL, L.E., TOWBIN, J.A, BOWERS, P., BELMONT, J.W., GOLDMUNTZ, E., BAXEVANIS, A.D., FELDMAN, B., MUENKE, M. Cumulative ligand activity of NODAL mutations and modifiers are linked to human heart defects and holoprosencephaly. **Mol Genet Metab**, United States, v. 98, n. 1-2, p. 225-34, may 2009.

ROESSLER, E.,BELLONI, E., GAUDENZ, K., JAY, P., BERTA, P., SCHERER, S.W., TSUI, L.C , MUENKE, M. Mutations in the human Sonic Hedgehog gene cause holoprosencephaly. **Nat Genet**, United States, v. 14, n. 3, p. 357-60, nov 1996.

ROESSLER, E., ERMILOV, A.N., GRANGE, D.K., WANG, A., GRACHTCHOUK, M., DLUGOSZ, A.A., MUENKE, M. A previously unidentified amino-terminal domain regulates transcriptional activity of wild-type and disease-associated human GLI2. **Hum Mol Genet**., England, v. 14, n. 15, p. 2181-8, jun 2005.

ROLLNICK, B.R., KAYE, C.I., NAGATOSHI, K., HAUCK, W., MARTIN, A.O. Oculoauriculovertebral dysplasia and variants: phenotypic characteristics of 294 patients. **Am J Med Genet**, United States, v. 26, n. 2, p. 361-75, Feb 1987.

ROSENFELD, J.A., BALLIF, B.C., MARTIN, D.M., AYLSWORTH, A.S., BEJJANI, B.A., TORCHIA, B.S., SHAFFER, L.G. Clinical characterization of individuals with deletions of genes in holoprosencephaly pathways by aCGH refines the phenotypic spectrum of HPE. **Hum Genet**, Germany, v. 127, n. 4, p. 421-40, apr 2010.

RUIZ I ALTABA, A. Combinatorial Gli gene function in floor plate and neuronal inductions by Sonic hedgehog. **Development**. England, v.125, n.12, p. 2203-12, jun 1998.

RUIZ I ALTABA, A. Gli proteins and Hedgehog signaling: development and cancer. **Trends Genet**., England, v. 15, p. 418-425, oct 1999.

SALDANHA, G. The Hedgehog signalling pathway and cancer. **J Pathol**., United States, v. 193, n. 4, p. 427-32, apr 2001.

SASAKI H, HUI C, NAKAFUKU M, KONDOH H.A binding site for Gli proteins is essential for HNF-3beta floor plate enhancer activity in transgenics and can respond to Shh in vitro. **Development.**, England, v. 124, n. 7, p. 1313-22, apr 1997.

SASAKI H, NISHIZAKI Y, HUI C, NAKAFUKU M, KONDOH H.Regulation of Gli2 and Gli3 activities by an amino-terminal repression domain: implication of Gli2 and Gli3 as primary mediators of Shhsignaling. **Development.**, England, v. 126, n. 17, v. 3915-24, sep 1999.

SCHELL-APACIK, C.C.,COHEN, M., VOJTA, S., ERTL-WAGNER, B., KLOPOCKI, E., HEINRICH, U., VON VOSS, H. Gomez-Lopez-Hernandez syndrome (cerebello-trigeminal-dermal dysplasia): description of an additional case and review of the literature. **Eur J Pediatr**, Germany, v. 167, n. 1, p. 123-6, may 2008.

SCHIMMENTI LA, DE LA CRUZ J, LEWIS RA, KARKERA JD, MANLIGAS GS, ROESSLER E, MUENKE M. Novel mutation in sonic hedgehog in non-syndromiccolobomatousmicrophthalmia. **Am J Med Genet A.**, United States, v. 116, n. 3, p. 215-21, jan 2003.

SEPPALA, M., DEPEW, M.J., MARTINELLI, D.C., FAN, C.M., SHARPE, P.T., COBOURNE, M.T. Gas1 is a modifier for holoprosencephaly and genetically interacts with sonic hedgehog. **J Clin Invest**, United States, v. 117, n. 6, p. 1575-84, jun 2007.

SHANSKE, A.L. New developments in craniofacial biology. Putting on a Happy Face. **J Med Genet**, United States, v. 152A, n. 12, p. 2943-6, dec 2010.

SOLOMON, B.D., LACBAWAN, F., JAIN, M., DOMENÉ, S., ROESSLER, E., MOORE, C., DOBYNS, W.B., MUENKE, M. A novel SIX3 mutation segregates with holoprosencephaly in a large family. **Am J Med Genet A**, United States, v. 149A, n. 5, p. 919-25, may 2009.

STOLL, C., ROTH, M.P., DOTT, B., BIGEL, P.Discordance for skeletal and cardiac defect in monozygotic twins. **Acta Genet Med Gemellol (Roma)**, Italy, v. 33, n. 3, p. 501-4, 1984.

STONE, D.M., HYNES, M., ARMANINI, M., SWANSON, T.A. et al. The tumour suppressor gene patched encodes a candidate receptor for Sonic hedgehog. **Nature**, England, v. 384, n. 6605, p. 129-34, nov 1996.

TAIPALE, J., BEACHY, P. The hedgehog and Wnt signaling pathway in cancer. **Nature**, England, v. 411, n. 6835, p. 349-54, may 2001.

TAKAHASHI, C.,KANAZAWA, N., YOSHIKAWA, Y., YOSHIKAWA, R., SAITOH, Y., CHIYO, H., TANIZAWA, T., HASHIMOTO-TAMAOKI, T., NAKANO, Y. Germline PTCH1 mutations in Japanese basal cell nevus syndrome patients. **J Hum Genet**., England, v. 54, n. 7, p. 403-8, jun 2009.

THEIL, T., KAESLER, S., GROTEWOLD, L., BÖSE, J., RÜTHER, U. Gli genes and limb development. **Cell Tissue Res**, Germany, v. 296, n. 1, p. 75-83, apr 1999.

VENDRAMINI, S., RICHIERI-COSTA, A., GUION-ALMEIDA, M.L. Oculoauriculovertebral spectrum with radial defects: a new syndrome or an extension of the oculoauriculovertebral spectrum? Report of fourteen Brazilian cases and review of the literature, **Eur J Hum Genet**, England, v. 15, n. 4, p. 411-21, feb 2007.

VENDRAMINI-PITTOLI, S., KOKITSU-NAKATA, N.M. Oculoauriculovertebral spectrum: report of nine familial cases with evidence of autosomal dominant inheritance and review of the literature. **ClinDysmorphol**, England, v. 18, n. 2, p. 67-77, apr 2009.

WALLIS, D.E.,ROESSLER, E., HEHR, U., NANNI, L., WILTSHIRE, T., RICHIERI-COSTA, A., GILLESSEN-KAESBACH, G., ZACKAI, E.H., ROMMENS, J., MUENKE, M. Mutations in the homeodomain of the human SIX3 gene cause holoprosencephaly. **Nat Genet**., United States, v. 22, n. 2, p. 196-8, Jun 1999.

WANNASILP, N., SOLOMON, B.D., WARREN-MORA, N., CLEGG, N.J., DELGADO, M.R., LACBAWAN, F., HU, P., WINDER, T.L., ROESSLER, E., MUENKE, M. Holoprosencephaly in a family segregating novel variants in ZIC2 and GLI2. **Am J Med Genet A**, United States, mar 2011.

WESTON, C.R., WONG, A., HALL, J.P., GOAD, M.E., FLAVELL, R.A., DAVIS, RJ. JNK initiates a cytokine cascade that causes Pax2 expression and closure of the optic fissure. **Genes Dev.**, United States, v. 17, n. 10, p. 1271-80, may 2003.

WIECZOREK, D., SHAW-SMITH, C., KOHLHASE, J., SCHMITT, W., BUITING, K., COFFEY, A., HOWARD, E., HEHR, U., GILLESSEN-KAESBACH, G.Esophageal atresia, hypoplasia of zygomatic complex, microcephaly, cup-shaped ears, congenital heart defect, and mental retardation--new MCA/MR syndrome in two affected sibs and a mildly affected mother? **Am J Med GenetA**, United States, v. 143A, n. 11, p. 1135-42, jun 2007.

WILKIE, A.O., MORRISS-KAY, G.M. Genetics of craniofacial development and malformation. **Nat Rev Genet**, England, v. 2, n. 6, p. 458-68, jun 2001.

ANEXOS

ANEXO A - Aprovação do Comitê de ética do Hospital de Reabilitações de Anomalias Craniofaciais – HRAC-USP/Bauru

HOSPITAL DE REABILITAÇÃO DE ANOMALIAS CRANIOFACIAIS
UNIVERSIDADE DE SÃO PAULO
Serviço de Apoio ao Ensino, Pesquisa e Extensão

Ofício nº 289/2006-SVAPEPE-CEP

Bauru, 31 de outubro de 2006.

Prezado(a) Senhor(a)

O projeto de pesquisa encaminhado a este Comitê de Ética em Pesquisa em Seres Humanos, denominado "***Análise mutacional nos genes SHH, TGIF, SIX3, ZIC2, PTCH e GLI2 nas anomalias craniofaciais e alterações do desenvolvimento do sistema nervoso central.***", de autoria de V.Sª, foi enviado ao relator para avaliação.

Na reunião de **25/10/2006** o parecer do relator, **aprovando o projeto**, foi aceito pelo Comitê, considerando que não existem infrações éticas pendentes para início da pesquisa. Solicitamos a V.Sª a gentileza de anexar o presente ofício ao projeto, pois o mesmo será necessário para futura publicação do trabalho.

A pesquisadora fica responsável pela entrega no Serviço de Apoio ao Ensino, Pesquisa e Extensão dos relatórios semestrais, bem como comunicar ao CEP todas as alterações que possam ocorrer no projeto.

Informamos que após o recebimento do trabalho concluído, este Comitê enviará o parecer final para publicação.

Atenciosamente

PROF. DR. ALCEU SERGIO TRINDADE JUNIOR
Coordenador do Comitê de Ética em Pesquisa em Seres Humanos do HRAC-USP

Ilmo(a) Sr(a)
Lucilene Arilho Ribeiro-Bicudo
Genética - HRAC/USP

Rua Silvio Marchione, 3-20 Bauru SP Brasil
Caixa Postal 1501 CEP 17.012-900
Tel. 55 14 3235 8421 Fax: 55 14 3234 7818
E-mail: anag@usp.br

ANEXO B - Termo de Consentimento Livre e Esclarecido

TERMO DE CONSENTIMENTO LIVRE E ESCLARECIDO

Eu, _____
portador do RG de nº _____ residente à Rua (Av.) _____, nº_____, na cidade de _____, Estado de _____, responsável pelo (a) menor_____
matriculado no HRAC com o nº _____, concordo em participar (autorizo sua participação) na pesquisa de Título: "Análise Mutacional nos genes *PTCH1 e GLI2* nas anomalias craniofaciais e alterações do desenvolvimento do Sistema Nervoso Central", realizada pela aluna de Doutorado Claudia Danielli Pereira Bertolacini, sob a orientação da Prof. Dr. Lucilene Arilho Ribeiro-Bicudo.
A referida pesquisa tem por objetivo:

1. Determinar se o genes *PTCH e GLI2* desempenham um papel nas anomalias craniofaciais da linha média com ou sem envolvimento do sistema nervoso central, incluindo as Holoprosencefalias e anomalias oculares.

2. Oferecer informação atualizada e orientação adequada ao paciente, seus familiares e profissionais que estejam envolvidos com a reabilitação, particularmente no grupo das malformações complexas da linha média do SNC dado o desconhecimento destas condições dentro da classe médica geral.

e fui orientado do seguinte:

1. Serão coletados 2ml de sangue do paciente e seus pais.
2. A coleta de sangue pode causar algum desconforto físico e existe uma chance de ocorrer uma mancha roxa (hematoma) na região da coleta.
3. Os resultados deste estudo talvez não sejam de benefício imediato para você ou sua família.
4. Vocês estarão colaborando para aumentar o nosso conhecimento sobre as possíveis causas das fissuras orais não sindrômicas.
5. Os resultados poderão demorar meses para ficarem prontos.
6 Os resultados deverão ser publicados em revistas científicas que circulam entre os profissionais da saúde que tenham interesse nesta área.
7 Sempre que ocorrerem publicações científicas a identidade do paciente será mantida em absoluto sigilo.
8 Todos os resultados de exames moleculares estarão disponíveis no prontuário do paciente no Hospital de Reabilitação de Anomalias Craniofaciais (Centrinho).
9 Caso queira apresentar reclamações em relação à participação na pesquisa, poderei entrar em contato com o Comitê de Ética em Pesquisa em Seres Humanos, do HRAC-USP, pelo endereço Rua Silvio Marchione, 3-20 na Unidade de Ensino e Pesquisa ou pelo telefone (14) 3235-8183.

Estou ciente também de que minha participação é voluntária e dela posso desistir a qualquer momento, sem explicar os motivos e sem comprometer meu tratamento no HRAC.

Bauru,____/____/_____

_____
Assinatura do Paciente
(Responsável)

TERMO DE CONSENTIMENTO LIVRE E ESCLARECIDO

Pelo presente instrumento que atende às exigências legais, o Sr. (a) _____, portador da cédula de identidade _____, após leitura minuciosa da **CARTA DE INFORMAÇÃO AO SUJEITO DA PESQUISA**, devidamente explicada pelos profissionais em seus mínimos detalhes, ciente dos serviços e procedimentos aos quais será submetido, não restando quaisquer dúvidas a respeito do lido e explicado, firma seu **CONSENTIMENTO LIVRE E ESCLARECIDO** concordando em participar da pesquisa proposta.

Fica claro que o sujeito da pesquisa ou seu representante legal, pode a qualquer momento retirar seu **CONSENTIMENTO LIVRE E ESCLARECIDO** e deixar de participar desta pesquisa e ciente de que todas as informações prestadas tornaram-se confidenciais e guardadas por força de sigilo profissional (Art. 9º do Código de Ética Odontológica ou Art. 29º do Código de Ética do Fonoaudiólogo).

Por estarem de acordo assinam o presente termo.

Bauru-SP, _____ de _____ de .

_____ _____

Paciente (Responsável) ***Pesquisador(a) responsável***